Dr. P. H. G. VAN
Keel-, Neus- en Oorarts
AMSTERDAM, Keizersgracht

UEBER

LABYRINTHEITERUNGEN.

Eine klinische Studie,

behufs seiner

Habilitation als Privatdocent

für

Otologie, Rhinologie und Laryngologie

der

hohen medicinischen Facultät der Kgl. Universität zu Breslau

vorgelegt und

Donnerstag den 31. Oktober 1901, Mittags 12½ Uhr,

in der Aula Leopoldina

öffentlich vertheidigt

von

Dr. Victor Hinsberg.

Mit 1 Tafel und 2 Textfiguren.

Opponenten: Privatdocent Dr. K. Peter.
Dr. med. H. Schönfelder.

Wiesbaden.
Verlag von J. F. Bergmann.
1901.

R. UNIV. BIBLIOTHEEK LEIDEN

UEBER

LABYRINTHEITERUNGEN.

Eine klinische Studie,

behufs seiner

Habilitation als Privatdocent

für

Otologie, Rhinologie und Laryngologie

der

hohen medicinischen Facultät der Kgl. Universität zu Breslau

vorgelegt und

Donnerstag den 31. Oktober 1901, Mittags 12½ Uhr,

in der Aula Leopoldina

öffentlich vertheidigt

von

Dr. Victor Hinsberg.

Mit 1 Tafel und 2 Textfiguren.

Opponenten: Privatdocent Dr. K. Peter.
Dr. med. H. Schönfelder.

Wiesbaden.
Verlag von J. F. Bergmann.
1901.

R. UNIV. BIBLIOTHEEK LEIDEN

Das Recht der Uebersetzung bleibt vorbehalten.

Druck von Carl Ritter in Wiesbaden.

MEINEM HOCHVEREHRTEN CHEF,

HERRN PROF. DR. W. KÜMMEL

IN DANKBARER ERGEBENHEIT

GEWIDMET.

Thesen:

1. Der »untere Blindsack« der Nasenhöhle der Amphibien ist nicht ohne weiteres dem Jacobson'schen Organ der Amnioten homolog zu setzen.

2. Erkrankungen des Thränennasenganges sind von Ophthalmologen und Rhinologen gemeinsam zu behandeln.

Unsere Kenntnisse von den eitrigen Erkrankungen des Labyrinthes in Gefolge von Otitis media sind zwar in den letzten Jahren durch verschiedene sehr verdienstvolle Arbeiten wesentlich bereichert worden, als abgeschlossen dürfen wir sie jedoch kaum schon betrachten. Trotzdem die Labyrintheiterungen alle übrigen Complicationen der Mittelohreiterungen an Zahl anscheinend übertreffen, und trotzdem sie denselben an praktischer Bedeutung mindestens gleichkommen, besteht zur Zeit noch keine zusammenfassende Darstellung ihres Krankheitsbildes, wie wir sie für Hirnabscess und Sinusphlebitis bereits in mustergültiger Weise besitzen.

Der Grund hierfür ist vielleicht darin zu suchen, dass eine lückenlose und einwandfreie Darstellung zur Zeit noch nicht möglich ist. Wenn ich trotzdem einen Versuch in dieser Richtung wage, so geschieht es in erster Linie gerade in der Absicht, auf diese Lücken hinzuweisen, also festzustellen, was wir wissen und was wir noch zu erforschen haben.

In zweiter Linie hielt ich es für wünschenswerth, die Fülle von interessanten Einzelbeobachtungen, die zum Theil recht versteckt in der Literatur niedergelegt sind, übersichtlich zusammenzustellen und dadurch zugänglicher zu machen.

Das relativ reichliche Beobachtungsmaterial der Universitätspoliklinik für Ohren-, Nasen- und Kehlkopfkrankheiten zu Breslau ist geeignet, die in der Literatur enthaltenen Angaben in mancher Hinsicht zu ergänzen.

Was die Vertheilung des Stoffes betrifft, so habe ich versucht, denselben möglichst übersichtlich unter verschiedenen Gesichtspunkten zu gruppiren; einige dadurch bedingte Wiederholungen mögen entschuldigt werden.

1. Aetiologie.

Wie wir durch zahlreiche Beobachtungen wissen, können Entzündungserreger auf verschiedene Weise in's Labyrinth gelangen: durch

die Blutbahnen, vom Schädelinneren aus und vom Mittelohr her. Nur die auf dem letzten Wege entstandenen Labyrintheiterungen sollen im Folgenden besprochen werden, da die übrigen Formen (Labyrintheiterung bei Meningitis, metastatische Formen bei Parotitis etc.) bereits in den grösseren Lehrbüchern hinreichend Berücksichtigung gefunden haben und mir eigene Beobachtungen, die zur Vervollständigung in dieser Richtung dienen könnten, nicht zur Verfügung stehen.

Zum Verständniss der vom Mittelohr aus inducirten Labyrintheiterungen ist es nöthig, zunächst einmal die verschiedenen Infectionsmöglichkeiten zusammenzustellen.

Präformirte Infectionswege, wie zwischen Schädelinnerem und Labyrinth, sind zwischen diesem und dem Mittelohr nicht vorhanden. Die beiden Lücken in der knöchernen Labyrinthkapsel, das runde und das ovale Fenster, sind durch Gebilde verschlossen, die dem Eindringen von Infectionserregern einen mindestens ebenso starken Widerstand entgegensetzen, wie die Knochenkapsel selbst.

Durch Untersuchungen von Politzer (1) ist es nachgewiesen, dass zwischen den Gefässen der Mittelohrschleimhaut und denen des Labyrinthes, speciell denen der unteren Schneckenwindung, Anastomosen vorhanden sind. Politzer selbst zieht schon den Schluss, dass durch diese anatomischen Verhältnisse wohl manchmal eine Infection des inneren Ohres zu Stande komme. Es ist mir jedoch nicht gelungen, in der Literatur einen Fall aufzufinden, in dem die Entstehung einer Labyrintheiterung auf diesem Wege einwandsfrei nachgewiesen worden wäre.

Es muss also wohl stets, um eine Infection vom Mittelohr aus zu ermöglichen, zunächst die Labyrinthwand auf irgend eine Weise durchbrochen werden.

Nicht selten geschieht das durch ein Trauma. Wie ausserordentlich häufig Fracturen der Schädelbasis die Schläfenbeinpyramide durchqueren und dabei die laterale Labyrinthwand durchsetzen, ist genügend bekannt. Da dabei sehr oft eine Trommelfellruptur eintritt, ist die Gefahr der Entstehung einer Otitis media und der Fortsetzung derselben auf's Labyrinth gegeben.

Aber auch bei intactem Trommelfell kann das Labyrinth von einer durch seine Wand verlaufenden Fracturlinie aus inficirt werden [Fälle von Politzer (2), Schmiedicke (3)]. Da nach Preysing's (4) Untersuchungen unter normalen Verhältnissen die menschliche Paukenhöhle keimfrei ist, müssen wir wohl annehmen, dass in derartigen Fällen die Infection durch die Tube erfolgt.

Ausser diesen, durch indirecte Gewalt bedingten Labyrinthfracturen haben wir manchmal Gelegenheit, durch directe Gewalt verursachte Läsionen zu beobachten. Dass dieselben nur bei gleichzeitiger oder schon vorhandener Trommelfellperforation stattfinden können, ist klar.

Das beliebteste Instrument zur Hervorbringung derartiger Verletzungen scheint die Stricknadel zu sein, wenigstens konnte ich aus der Literatur eine Anzahl von Fällen zusammenstellen, bei denen eine solche in's Labyrinth gestossen wurde. Die meisten Autoren nehmen an, dass die Nadel durch die Fenestra ovalis in's Vestibulum gedrungen sei, eine Annahme, die durch den Sitz der Perforation wesentlich gestützt sein kann.

Fedi (5) konnte noch 3 Jahre nach dem Unfall bei der Autopsie nachweisen, dass die Nadel diesen Weg genommen hatte.

In die Kategorie der traumatischen Läsionen gehören auch die Eröffnungen der Labyrinthkapsel, welche bei operativen Eingriffen am Gehörorgan beabsichtigt oder unbeabsichtigt verursacht werden.

Von diesen scheinen die ersteren bei weitem weniger Gefahr mit sich zu bringen. Es ist bekannt, dass in den letzten Jahren in einer beträchtlichen Anzahl von Fällen der pathologisch fixirte Steigbügel zum Zweck der Hörverbesserung extrahirt wurde. Wenn auch nicht in allen Fällen der Vorhof direct dadurch eröffnet wurde, da meist dabei das Periost der Fussplatte zurückbleibt und noch einen, wenn auch weniger festen Abschluss bildet, so dürfen wir doch wohl annehmen, dass zuweilen auch dieser Schutzwall zerstört wird.

Von den in der Literatur niedergelegten Fällen zeigte nur ein einziger, der von Evers (6) beschriebene, Symptome, die eventuell als die einer Labyrinthinfection gedeutet werden können.

Wenn nun auch Berichte über einen Todesfall nach Steigbügelextractionen zum Zweck der Hörverbesserung noch nicht vorliegen, so beweist doch der Evers'sche Fall, dass wir es nicht in der Hand haben, eine nachträgliche Infection zu verhüten und ich möchte mich deshalb Zeroni (7) anschliessen, der in einer Besprechung des Panse'schen Werkes (8) nachdrücklich auf die Gefahr der Labyrintheröffnung hinweist.

In noch höherem Maasse sind die Gefahren jedenfalls bei der Punction der Fenestra rotunda vorhanden, die ebenfalls zum Zweck der Hörverbesserung empfohlen wurde (9); hierbei wird wohl in jedem Fall das Labyrinth direct eröffnet.

In dieselbe Klasse gehören endlich Eröffnungen des gesunden Labyrinthes, die in der irrigen Annahme vorgenommen wurden, dass eine Labyrintheiterung vorliege. In der Literatur ist über derartige Fälle kaum etwas mitgetheilt, wir selbst verfügen über einige Beobachtungen in dieser Richtung, über die ich weiter unten referiren werde. Bei keiner derselben kam es zu üblen Folgen.

Weit gefährlicher als die angeführten, absichtlich und bei Beachtung der möglichen Vorsichtsmaassregeln vorgenommenen Labyrintheröffnungen sind jedenfalls die unbeabsichtigten Läsionen des inneren Ohres bei operativen Eingriffen.

Das beweisen zunächst die zahlreichen Todesfälle an Meningitis nach ungeschickten Extractionsversuchen von Fremdkörpern, die sicher wenigstens zum Theil durch eine Labyrinthläsion bedingt sind. Eine auch nur annähernd richtige Vorstellung von der Häufigkeit derartiger Vorkommnisse zu gewinnen, ist wohl kaum möglich, da viele Fälle dieser Art nicht publicirt werden.

Vielleicht trifft das auch für einen Theil der Labyrinthläsionen zu, die bei der radicalen Freilegung der Mittelohrräume nach Zaufal oder Stacke durch ein Versehen des Operateurs entstehen, aber wohl kaum in dem Maasse, wie für die oben erwähnten Fälle.

Zwei Stellen sind es besonders, die bei der Radicaloperation leicht in Gefahr gerathen: der horizontale Bogengang und die Fenestra ovalis mit dem Stapes.

In der ersten Zeit der Otochirurgie, als man sich noch des Trepans zur Eröffnung des Warzenfortsatzes bediente und mit demselben ziemlich im Dunklen arbeitete, war die Gefahr einer Nebenverletzung des Bogenganges entschieden grösser als heute. Schwartze (10) berichtet, dass ihm einmal eine Läsion des horizontalen Bogenganges vorgekommen sei, als er sich, in dem Bestreben das Antrum freizulegen, verleiten liess, mit dem Bohrer tiefer einzudringen, als er eigentlich vorhatte. Sofort nach der Operation stellte sich bei dem Patienten, der vorher keine Labyrinthsymptome gezeigt hatte, heftigster Schwindel ein, der bis zum Tode anhielt. Die Autopsie ergab als Todesursache eine Sinusthrombose und bestätigte die Diagnose einer Bogengangsverletzung. Im Vestibulum und in den Bogengängen fand sich Eiter, in der Schnecke, deren Weichtheile mässig hyperämisch waren, nicht.

Da wir bei der modernen Methode der Radicaloperation unser Arbeitsfeld meist vollkommen übersehen können, ist die Gefahr wesent-

lich vermindert, jedoch nicht völlig beseitigt, da manchmal, besonders bei ausgedehnten Zerstörungen durch Cholesteatom und bei anatomischen Anomalien die Orientirung ausserordentlich erschwert ist (cf. Lucae (16) p. 97). Unter solchen Umständen kann selbst dem geübtesten Operateur zuweilen eine Eröffnung des horizontalen Bogenganges passiren, Jansen (11) erwähnt neun solcher Fälle aus seiner Beobachtung.

Sehr interessant sind die Symptome, die Jansen bei den betreffenden Patienten feststellen konnte. Nur in einem Fall, bei dem anscheinend nur der knöcherne Bogengang ohne Verletzung des häutigen eröffnet wurde, fehlten alle auffälligen Symptome. Bei den übrigen acht traten sofort nach der Operation typische »Labyrinthsymptome« auf — ich habe unten auf dieselben näher einzugehen —, zuweilen schlossen sich leichte Temperatursteigerungen an.

Als häufige Begleiterscheinung konnte Jansen Facialislähmung feststellen, was bei der nahen Nachbarschaft des horizontalen Bogenganges und des Facialis wohl kaum zu verwundern ist.

Beim Vergleich des Hörbefundes vor und nach der Operation bezw. Verletzung des Bogenganges zeigte sich öfters eine deutliche Verschlechterung des Gehörs, selten eine ausserordentliche, manchmal keine Veränderung, »die Gehörverschlechterung machte sich oft nicht gleich bemerkbar«.

Dieser Einfluss der Bogengangsverletzung auf das Hörvermögen ist ausserordentlich interessant, die Fälle, bei denen eine wesentliche Gehörverschlechterung nicht eintrat, beweisen wohl, dass derartige Verletzungen ausheilen können, ohne dass es zu ausgedehnteren Entzündungserscheinungen in der Umgebung zu kommen braucht. Ich möchte diese Thatsache, die für die Diagnose der Labyrintherkrankung von grosser Bedeutung ist, schon hier hervorheben.

An den Folgen der Bogengangsverletzungen ist keiner der Jansen'schen Patienten gestorben. In der Mehrzahl der Fälle schwanden die Symptome innerhalb 4 Wochen, jedoch wurde bei einem der Patienten eine »Reflexneurose« durch die Verletzung ausgelöst, die zu Erwerbsunfähigkeit führte.

In zweiter Linie kommt bei der Radicaloperation der Stapes in Gefahr, und zwar vorwiegend bei der Ausräumung der meist in der Paukenhöhle vorhandenen Granulationen. Zwar ist er meist von diesen Schleimhautwucherungen so eng umschlossen, dass er kaum sichtbar ist, ein feiner scharfer Löffel jedoch, der mit einiger Energie die Gegend der Fenestra ovalis bearbeitet, vermag ihn doch wohl aus seinem Ver-

steck herauszuholen. Deshalb gilt ja bekanntlich die Regel, die Stapesgegend bei der Excochleation der Paukenhöhle möglichst zu vermeiden und lieber einige Granulationen hier zurückzulassen, als sich der Gefahr einer Stapesläsion auszusetzen. Auch bei der Extraction von Hammer und Ambos vom Gehörgang aus ist der Steigbügel einer gewissen Gefahr ausgesetzt.

In der Literatur ist über ca. 25 Fälle von unfreiwilliger Extraction des Stapes berichtet, in unserer Poliklinik (12) wurde ein weiterer beobachtet. In der Mehrzahl blieb die dadurch bedingte Labyrintheröffnung ohne üble Folgen, doch finde ich auch zwei Todesfälle an Meningitis, die sich an eine Labyrintheiterung anschlossen, verzeichnet.

Der eine der Fälle ist von Jansen publicirt, der Kranke starb 18 Tage nach der bei der Operation erfolgten Steigbügelluxation an einer Meningitis, die von einem Empyem des Saccus endolymphaticus aus inducirt war.

Der zweite Fall, der im Jahresbericht über die Schwartze'sche Klinik für das Jahr 1895/96 von Grunert (14) erwähnt wird, ist insofern interessant, als nach der Operation, bei der der Stapes versehentlich ausgeschabt wurde, zunächst eine wesentliche Besserung im Befinden der Patientin eintrat. Erst am 8. Tage p. O. wurde der Puls leicht unregelmässig, am 9. Tage stellte sich stärkerer Schwindel ein, am 10. intensive Kopfschmerzen neben vorübergehender Steigerung der Pulsfrequenz. Nach kurzer Besserung traten plötzlich am 14. Tage die Symptome einer diffusen Meningitis auf, der die Patientin am 23. Tage p. O. erlag. Bei der Autopsie fand sich die Fenestra ovalis noch offen, das ganze Labyrinth ausgefüllt von trübem, bacillenhaltigem Secret, die Infection der Meningen war wahrscheinlich entlang dem Acusticus erfolgt.

Der Fall ist von besonderem Interesse, weil bei ihm die Zeit der Infection genau feststeht und weil er uns ein ausgezeichnetes Bild von dem häufig schleichenden Verlauf der Labyrintheiterung giebt.

Ob nicht in manchen anderen Fällen, in denen sich nach einer Radicaloperation wegen uncomplicirter Otitis eine Meningitis entwickelt, und bei denen die Verhältnisse nicht durch eine Autopsie klar gelegt werden konnten, ein ähnlicher Zusammenhang vorliegt, wage ich nicht zu entscheiden, ich möchte es jedoch vermuthen.

Jedenfalls ist die unbeabsichtigte Steigbügelextraction viel gefährlicher, als eine Bogengangsläsion, offenbar, weil bei der ersteren die Infectionserreger direct in das Vestibulum gelangen, und dort die günstigen

Bedingungen für ihre Vermehrung und schnelle Ausbreitung finden, im Gegensatz zum Bogengang, in dem, wie oben erwähnt, der Process leichter local bleiben kann und das Eindringen von Infectionserregern durch die engere Eingangspforte wohl erschwert wird.

All diese durch Traumen verschiedenster Art bedingten Labyrintheröffnungen mit eventuell daran anschliessender Eiterung sind jedoch viel seltener als diejenigen Labyrinthinfectionen, die ihre Entstehung den durch eine Mittelohreiterung verursachten Zerstörungsprocessen verdanken. Allerdings ist es nicht leicht, sich über die Häufigkeit derartiger Processe ein Urtheil zu bilden. Die Erfahrungen der letzten Jahre, speciell nach Einführung der Radicaloperation, haben uns gelehrt, dass Labyrintheiterungen im Gefolge von Mittelohrerkrankungen viel öfter vorkommen, als man das früher annahm.

Leider findet sich in den meisten Jahresberichten aus den verschiedenen Kliniken in den statistischen Tabellen keine eigene Rubrik für die Labyrintheiterung, es fehlen uns deshalb wirklich brauchbare Zahlen über ihre Häufigkeit. In dem ersten Jahresbericht der neuen Körner'schen Klinik (15) sehen wir zum ersten Male eine Abtheilung: »Labyrintheiterungen in Folge von Mittelohreiterungen« mit den Unterabtheilungen »Empyem des Saccus endolymphaticus« und »Empyem des Vorhofs«, ferner »Operationen am Labyrinth« — eine Einrichtung, deren allgemeine Durchführung ich sehr empfehlen möchte.

Um wenigstens einen gewissen Anhaltspunkt für die Beurtheilung der Häufigkeit des Uebergreifens der Entzündung vom mittleren auf das innere Ohr zu gewinnen, habe ich es versucht, die in der Literatur vorhandenen Berichte über derartige Fälle zusammenzustellen.

Es war mir dabei von vornherein klar, dass eine solche Statistik nur einen relativen Werth besitzen kann, da ja nicht alle Fälle diagnosticirt, nicht alle diagnosticirten publicirt werden.

Immerhin aber lassen sich dadurch einige brauchbare Zahlen gewinnen bezüglich der relativen Häufigkeit der verschiedenen Infectionsarten, der Ausbreitung ins Schädelinnere u. s. w., Fragen, die sich auf andere Weise kaum beurtheilen lassen. Aus der mir zugänglichen Literatur konnte ich zunächst 198 Fälle zusammenstellen, bei denen das Fortschreiten einer Mittelohreiterung auf das Labyrinth sicher bewiesen ist, theils durch klinische Beobachtung, theils durch die Autopsie. Diese Fälle finden sich meist zerstreut in den Jahresberichten der verschiedenen Kliniken, Operationsberichten, statistischen Mittheilungen etc., zum Theil ziemlich versteckt und unter anderem Titel,

so dass es wohl möglich ist, dass mir noch einige Fälle entgangen sind. Eine grössere Zahl von Fällen, die mit Sequesterbildung einhergingen, war bereits von Oesch (19) zusammengestellt, ich habe sie den übrigen zugezählt, weil ein principieller Unterschied zwischen Fällen von Labyrintheiterung mit und solchen ohne Sequesterbildung nicht besteht. Ausser diesen zerstreuten Notizen sind 2 grössere Arbeiten hervorzuheben, die über das Material der Lucae'schen Klinik berichten, die von Jansen »über eine häufige Art der Betheiligung des Labyrinthes bei den Mittelohreiterungen« (11) und die von Lucae »über cariöse und traumatische Labyrinthläsionen etc.« (16).

Jansen beobachtete von April 1889 bis September 1896 137 Fälle von nicht traumatischer Labyrinthfistel, Lucae von October 96 bis März 1899 37 weitere derartige Fälle. Im Ganzen konnten also an der Lucae'schen Klinik in einem Zeitraum von ca. 10 Jahren 174 Labyrinthläsionen in Folge von Mittelohreiterung festgestellt werden. Leider ist nicht über die Zahl der im gleichen Zeitraum beobachteten Mittelohreiterungen überhaupt berichtet, so dass wir uns auch hier wieder kein sicheres Urtheil über die relative Häufigkeit der secundären Labyrintherkrankungen machen können.

Ich halte es für vortheilhaft, diese Fälle, die aus dem genau beobachteten, einheitlichen Material derselben Klinik stammen, nicht mit den übrigen von mir gesammelten zusammenzustellen, und werde sie deshalb besonders besprechen.

Endlich kann ich die Casuistik um 22 Fälle aus unserer Poliklinik bereichern.

Die verschiedenen Eintrittspforten für die Infectionserreger, die bei Besprechung der traumatischen Labyrinthläsionen erwähnt wurden, kommen auch bei der Entstehung von Labyrinthinfectionen im Gefolge von Otitis media in Betracht, ausserdem sind jedoch noch einige weiter unten zu erwähnende Möglichkeiten zu berücksichtigen.

Unter den 198 von mir gesammelten Fällen liess sich nur bei 61 genau feststellen, auf welchem Wege die Infection erfolgt war.

Als Eingangspforte für die Infectionserreger hatte gedient:

Die Fenestra ovalis oder eine Fistel in deren Umgebung	17	Mal
die Fenestra rotunda	2	«
die Fenestra rotunda und ovalis	3	»
eine Fistel im horizontalen Bogengange	27	«
eine Fistel im hinteren oder oberen Bogengang . . .	5	«
eine Fistel »in der Labyrinthwand«	7	«

Demnach ist entschieden die Eröffnung des horizontalen Bogengangs der häufigste Infectionsweg, ebenfalls recht häufig die Fenestra ovalis, sehr selten dagegen die Fenestra rotunda. Die Infection durch die Fenestra ovalis kann erfolgen entweder nach vollständiger, oder nach theilweiser Zerstörung des Stapes. Wir beobachteten 2 Fälle, bei denen auch die mikroskopische Untersuchung keine Spur vom Stapes mehr nachzuweisen vermochte (Fall 2, 20), einen Fall, in dem nur das Ringband zerstört war (Fall 19). Bei einem Fall von Manasse (59) war die Fussplatte des Steigbügels ungefähr in der Mitte durchbrochen, die eine Hälfte derselben durch Granulationsgewebe ersetzt.

Die Fenestra rotunda bildet bei weitem am seltensten den Infectionsweg, ich habe unter den von mir aus der Literatur zusammengestellten Fällen nur 2 aufgefunden, bei denen sie die einzige Durchbruchsstelle darstellte, während in 3 weiteren Fällen auch noch die Fenestra ovalis eröffnet war. Bezold (20) glaubt aus der Form einiger bei Labyrinthnecrose ausgestossener Sequester schliessen zu dürfen, dass die Infection ebenfalls durch die Fenestra rotunda erfolgt sei, ob mit Recht, wage ich nicht zu entscheiden. Neuerdings erwähnt Brieger (58), dass unter 5 von ihm beobachteten Fällen von Labyrintheiterung die Infection 4 mal durch das Schneckenfenster erfolgt sei, also im Verhältniss zu den von mir zusammengestellten Fällen auffallend häufig. Leider fehlen weitere Angaben über den pathologisch-anatomischen Befund.

Die relativ seltene Zerstörung der Membrana tympani secundaria ist wohl hinreichend erklärt durch ihre geschützte Lage. Durch Schwellung der Schleimhaut in der Nische zum runden Fenster, die wohl bei eitrigen Mittelohrprocessen meist vorhanden ist, wird dieser Schutz noch erhöht.

Was die in der Tabelle angeführten 7 Fälle von »Fisteln in der Labyrinthwand« angeht, so dürfte es sich wohl meist um cariöse Processe am Promentorium gehandelt haben, also um Fisteln, die in die Schnecke oder den tiefsten Theil des Vorhofs führten.

Ich glaube, dass in der obigen Zusammenstellung das numerische Verhältniss zwischen Infection durch den horizontalen Bogengang und Infection durch andere Stellen der Labyrinthwand nicht der Wirklichkeit entspricht. Das von mir aus der Literatur zusammengesfellte Material stammt zum Theil aus der Zeit vor Einführung der Radicaloperation, aus einer Zeit also, in der uns noch die Möglichkeit fehlte,

uns von der Beschaffenheit des horizontalen Bogenganges in vivo zu überzeugen. Es wurden deshalb, da auch die klinischen Erfahrungen auf diesem Gebiet noch nicht allzugross waren, zweifellos häufig Bogengangsfisteln nicht diagnosticirt, während Fisteln am Promontorium eher der Diagnose zugänglich waren. — Wollen wir uns ein richtiges Bild von der Rolle, die der horizontale Bogengang gegenüber den übrigen Stellen der Labyrinthwand als Infectionsweg spielt, bilden, so müssen wir ein Material als Grundlage benutzen, das den letzten Jahren entstammt. Betrachten wir von diesem Gesichtspunkt aus das von Lucae mitgetheilte Material der Berliner Klinik (61), so finden wir 32 mal Infection durch eine Fistel im horizontalen Bogengang verzeichnet, 4 mal »Defecte in der Labyrinthwand«. Demnach erfolgte die Infection an der erstgenannten Stelle 8 mal öfter als an der letztgenannten.

Das Verhältniss der Zahl der Bogengangsfisteln zu der der im gleichen Zeitraum beobachteten chronischen Mittelohreiterungen ist an verschiedenen Kliniken ziemlich übereinstimmend, die Zahlen schwanken zwischen 1,06 und 1,2 %.

Vergleicht man dagegen die Zahl der Fisteln im horizontalen Bogengang mit derjenigen der im gleichen Zeitraum ausgeführten Radicaloperationen, dann ergiebt sich an den gleichen Kliniken ein ausserordentlich grosser Unterschied. Wie wir uns denselben zu erklären haben, ist wohl schwer zu sagen. Bei der noch nicht allzugrossen Beobachtungsreihe dürfte wohl der Zufall eine grosse Rolle spielen. So beobachteten wir an der Breslauer Poliklinik in einem Jahre Bogengangsfisteln bei 21,2 % der Radicaloperationen, im nächsten Jahre nur bei 11,6 %, in früheren Jahren, in denen eben so sorgfältig auf ihr Vorhandensein geachtet wurde, anscheinend noch seltener (leider fehlen mir genaue Zahlen).

Da es, wie ich weiter unten zu besprechen habe (p. 57), nicht immer leicht ist, mit absoluter Bestimmtheit zu entscheiden, ob man wirklich eine Bogengangsfistel vor sich hat, spielen vielleicht die subjectiven Anschauungen der einzelnen Beobachter ebenfalls eine Rolle.

Die Frage lässt sich, wie gesagt, schwer beantworten; ich beschränke mich deshalb darauf, die nachfolgende Tabelle ohne weiteres Commentar mitzutheilen.

Beobachter und Zeitraum der Beobachtung	Zahl der chronisch. Mittelohr-eiterungen	Zahl der ausgeführten Radical-operationen	Zahl der Bogengangsfisteln	Verhältniss der Zahl der Bogengangsfisteln zur Zahl der	
				chronisch. Mittelohr-eiterungen	Radical-operationen
Jansen (60)	?	100—120	25	?	20,8 – 25 %
Lucae (61, 16) Oct. 96 bis März 99 [1])	ca. 2858	202	32	1,1 %	15,8 %
Körner (15) Oct. 99 bis Oct. 00	189	34	2	1,06 %	5,9 %
Manasse und Wintermantel (52) April 96 bis April 98	?	77	9	?	11,7 %
Breslauer Univ.-Poliklinik:					
April 99 bis April 1901	780	59	10	1,2 %	16,9 %
April 99 bis April 1900	392	33	7	1,78 %	21,2 %
April 1900 bis April 01	388	26	3	0,77 %	11,6 %

Wie bei Mittelohrentzündungen der horizontale Bogengang, die Fenster und das Promontorium event. gefährdet werden können, ist bei Betrachtung eines anatomischen Präparates ohne weiteres klar, nicht aber auf welchem Wege der hintere und der obere Bogengang arrodirt werden können, da dieselben dem Mittelohr ja gar nicht benachbart sind. Und doch erfolgt eine Infection von hier aus anscheinend gar nicht sehr selten. Eine Läsion derselben kann nur unter pathologischen Verhältnissen stattfinden, und zwar dann, wenn durch die Eiterung ein Theil der hinteren und oberen Pyramidenfläche zerstört ist. Habermann (17) gebührt das Verdienst, die hierbei in Betracht kommenden Verhältnisse

[1]) Während sich die Angaben Lucae's (16) bezüglich der Zahl der Bogengangsfisteln auf den Zeitraum von Oct. 96 bis März 99 bezieht, ist die Zahl der chron. Mittelohreiterungen und Radicaloperationen nur für die Zeit von April 96 bis April 99 angegeben (61), also für einen Zeitraum, der um 6 Monate länger ist. Ich habe, um vergleichbare Zahlen zu gewinnen, die Hälfte der von April 96 bis April 97 beobachteten Mittelohreiterungen und Radicaloperationen von der Gesammtsumme abgezogen.

klargestellt zu haben. Bei einem klinisch und pathologisch-anatomisch gleich exact untersuchten Fall konnte er als sehr wahrscheinlich nachweisen, dass der Eiter — es handelt sich um eine acute Otitis media — »durch den Knochen des Felsentheiles, und zwar wahrscheinlich längs des Gefässbündels der Fossa subarcuata nach innen bis zur Dura« vordrang und dort zur Bildung eines subduralen Abscesses führte. Dieser senkte sich entlang der hinteren Pyramidenwand und führte zu Arrosion des oberen Bogenganges. Von hier aus verbreitete sich die Eiterung dann aufs ganze Labyrinth. Vom Vestibulum aus brach sie in die Paukenhöhle durch. Wir haben an der Breslauer Klinik einen analogen Fall beobachtet (Fortleitung durch die Gefässe der Fossa subacuta, Arrosion des hinteren Bogengangs, Kleinhirnabscess), der an anderer Stelle ausführlich mitgetheilt werden wird.

In einem zweiten von Habermann mitgetheilten Fall scheint der hintere oder obere Bogengang von einem Abscess im Felsentheil aus arrodirt worden zu sein.

Aehnliche Fälle scheinen nicht ganz selten zu sein, ausser den angeführten finden sich in meiner Tabelle noch 3 weitere (Scheibe, Joël, Heine). Ferner führt Jansen (l. c. p. 224 ff.) 7 Fälle von Infection durch den oberen Bogengang und 5 Fälle von Defecten in den zugewandten Schenkeln der verticalen Bogengänge an, die durch einen tiefen extraduralen oder perisinuösen Abscess bedingt waren.

Lucae berichtet über einen, allerdings nicht ganz sicher gestellten Fall von Labyrinthinfection durch Defect im hinteren Bogengange (l. c. Fall 50). Wohl zu unterscheiden sind diese Fälle von anderen weiter unten zu beschreibenden, bei denen der anatomische Befund fast der gleiche ist: Fistel in einem der vertikalen Bogengänge neben extraduralem Abscess, — bei denen der Infectionsmodus aber in umgekehrter Weise vor sich ging, indem eine Labyrintheiterung durch einen der vertikalen Bogengänge ins Schädelinnere durchbrach, und so zur Entstehung des Abscesses Veranlassung gab.

Endlich ist noch eine andere Infectionsmöglichkeit zu berücksichtigen, auf die besonders Körner aufmerksam gemacht hat. Im Anschluss an acute Mittelohreiterungen, besonders nach Scharlach, kann es zu ausgedehnten Necrosen im Warzenfortsatz und nicht selten auch an der Labyrinthkapsel kommen. Im letzteren Falle ist eine Eiterung in den Hohlräumen des Labyrinthes wohl stets die Folge.

Körner (18) betont ausdrücklich, dass diese Form der Labyrinthnecrose streng von der im Verlauf von chronischen Mittelohreiterungen

nicht ganz selten auftretenden Sequesterbildung an der Schnecke zu scheiden sei, da diese durch Infection der Labyrinthhohlräume, nicht aber durch Necrose des umgebenden Knochens bedingt sei.

Nächst der Feststellungen der verschiedenen Infectionsmöglichkeiten ist es von Interesse, den Character der primären Ohreiterung, die zu Labyrintherkrankung führte, festzustellen. In dieser Hinsicht fällt zunächst das ausserordentlich starke Ueberwiegen der chronischen gegenüber den acuten Ohreiterungen auf.

Unter den von mir zusammengestellten Fällen (exclusive die von Oesch publicirten) sind bei 89 genaue Angaben über die Art der primären Ohreiterung gemacht. Dieselbe war acut 18 Mal, chronisch 71 Mal und zwar fanden sich 21 Mal cholesteatomatöse Massen. Bei den Jansen'schen Fällen ist dies Missverhältniss zwischen acuten und chronischen Eiterungen noch auffallender. Von den 121 Defecten im horizontalen Bogengang fand sich kein einziger bei einer acuten Otitis media. Das dürfte wohl aber nur ein Zufall sein, denn bei Durchsicht der Bogengangsfisteln meiner Tabelle fand ich 2 durch acute Eiterungen bedingt, 10 durch Cholesteatom und 14 durch einfache chronische Eiterungen.

Es scheinen demnach die Verhältnisse so zu liegen, dass der Durchbruch am horizontalen Bogengang meist, aber nicht ganz ausschliesslich durch chronische Eiterungen bedingt ist, dass an den übrigen Durchbruchsstellen die chronischen Eiterungen allerdings auch dominiren, aber nicht so stark.

Bei den nach acuten Mittelohraffectionen entstandenen Labyrintheiterungen scheint Scarlatina als ätiologisches Moment häufig vorzuliegen.

Dass neben dem Cholesteatom die tuberkulöse Mittelohreiterung eine wichtige Rolle in der Genese der Labyrinthaffectionen spielt, beweist die oben angeführte Beobachtung Jansen's: von 121 Fisteln am horizontalen Bogengang waren 16 durch Tuberkulose bedingt, 71 durch Cholesteatom. Merkwürdigerweise sind die Berichte in der Literatur über tuberkulöse Labyrintheiterungen nicht so häufig, wie man erwarten sollte. Barnick (21), dem wir eine eingehende Bearbeitung der Ohr-Tuberkulose verdanken, weist ebenfalls hierauf hin und macht auf die wahrscheinliche Ursache aufmerksam: meist erfolge bei Tuberkulose der Einbruch ins Labyrinth so allmählich, dass alle charakteristischen Symptome ausbleiben und deshalb die Erkrankung häufig unbemerkt bleibe. Zudem wird wohl manchmal die tuberkulöse Mittelohrerkrankung

nicht als solche diagnosticirt, da ja bekanntlich öfters charakteristische Merkmale fehlen.

Verhältnissmässig häufig wird bei Tuberkulose das runde Fenster eröffnet. Von 33 genau untersuchten Fällen, die Barnick aus der Literatur zusammengestellt hat, waren 5 Mal beide Fenster eröffnet, 2 Mal das ovale, 3 Mal das runde allein.

Häufig erfolgt anscheinend der Durchbruch an der Promontorialwand, die ja bekanntlich einen Lieblingssitz der cariösen Processe bei Mittelohrtuberkulose darstellt.

2. Pathologisch-anatomische Befunde über die Ausbreitung der Eiterung in den einzelnen Theilen des Labyrinthes, und die Fortleitung der Entzündung vom Labyrinth ins Schädelinnere.

Zum Verständniss der Symptome der Labyrintheiterung ist es nothwendig sich zunächst klar zu machen, in welcher Weise sich der Infectionsprocess im Inneren des Labyrinthes abspielt.

Die Verbreitung des Entzündungsprocesses ist anscheinend von der Art der primären Erkrankung und vom Infectionsmodus anbhängig. Im Allgemeinen kann man wohl sagen, dass eine plötzliche Eröffnung des Labyrinthes, speciell seiner grösseren Hohlräume, also des Vestibulum und der Schnecke, in der Regel zu einer schnelleren und ausgedehnteren Infection führt, als die Arrosion der Labyrinthkapsel durch chronische Processe, speciell an den Bogengängen.

Der Befund bei einer Infection des **ganzen** Labyrinthes ist verschieden je nach dem Alter der Eiterung und der Art der Infectionserreger. Bei frischen Processen findet man meist in den Sectionsprotokollen die Notiz, dass Schnecke, Bogengänge und Vestibulum von Eiter erfüllt waren. Daneben ist häufig Röthung und Schwellung der Labyrinthweichtheile erwähnt. Es wäre jedoch falsch, wenn man annehmen wollte, dass bei jeder durch Eitererreger bedingten Entzündung des Labyrinthes sich schon makroskopisch sichtbares Exsudat — »Eiter« im landläufigen Sinne des Wortes — finden müsste. Nicht selten vielmehr fehlt jede nennenswerthe Secretansammlung, so dass makroskopisch kaum eine Veränderung auffällt, während mikroskopisch deutlich entzündliche Erscheinungen in Form von Rundzelleninfiltraten wahrnehmbar sind. Derartige Befunde sehen wir nicht selten bei Infection des ganzen Labyrinthes, besonders häufig jedoch, wie aus dem Folgenden hervorgeht, bei den circumscripten Entzündungen. Ein principieller Unter-

schied ist dadurch keineswegs gegeben, auch diese Fälle sind zweifellos zur »Labyrintheiterung« zu rechnen, ich glaube kaum, dass sich eine Trennung in »Labyrinthabscess» und die »übrigen labyrinthären Complicationen«, wie sie Scheibe (28) vorschlägt, durchführen lässt. Meist wird das Exsudat relativ schnell organisirt, wir finden dann junges Bindegewebe, von feinen Gefässen durchzogen. Schon nach kurzer Zeit kann das Bindegewebe verknöchern; Habermann (22) fand schon bei einem nach 7wöchentlicher Krankheitsdauer verstorbenem Knaben in der zerstörten Schnecke, im inneren Gehörgang und im Aqu. cochleae Knochenneubildung. Neben dieser Gewebsneubildung findet sich aber häufig ausgedehnte Zerstörung der knöchernen Labyrinthwände, sowohl an der Schnecke wie im Vestibulum und an den Bogengängen. Im Laufe der Zeit kann das Gerüst der Schnecke vollständig aus seiner Umgebung losgelöst und als Sequester ausgestossen werden. Seltener werden auch Theile des Vestibulums und der Bogengänge sequestrirt.

Die nervösen Endapparate gehen meist ausserordentlich schnell zu Grunde, zuweilen sind sie jedoch auch nach längerem Bestehen der Eiterung noch, in ihrer Form angedeutet, in Mitten des neugebildeten Gewebes erkennbar (cf. Fall 2).

Es braucht aber nicht nothwendig jede Infection des Labyrinths zu einer Erkrankung der sämmtlichen Theile desselben zu führen. Es kann z. B., wenn der horizontale Bogengang durch ein Cholesteatom arrodirt wird, bei einer isolirten Erkrankung des Bogenganges oder eines Theiles desselben bleiben.

So berichtet Jansen (23) über eine isolirte Erkrankung des horizontalen Bogenganges bei einer Patientin, die an einer von der Labyrinthaffection unabhängigen Complication (Hirnabscess und Sinusthrombose) starb. Bei der Autopsie fand sich »im vorderen Schenkel des horizontalen Bogens ganz in der Pauke ein sehr kleiner runder Defect; der membranöse horizontale Bogen hochroth und stark geschwollen, zeigt bei der mikroskopischen Untersuchung die Wand kleinzellig infiltrirt. Oberer Bogengang. Schnecke und Vestibulum ohne Besonderes, oberer Kanal und Vestibulum auch bei der mikroskopischen Untersuchung ohne besondere Veränderung«.

Durch einen unglücklichen Zufall (Narcosentodesfall) wurde ich in die Lage versetzt, einen ähnlichen Befund festzustellen.

Fall 1. K., Paul, 16 J., 4. Oct. 1900. Radicalop. wegen Cholesteatom. Vor der Op. keine Erscheinungen, die auf eine Labyrintheiterung hingedeutet hätten. Auf dem erkrankten Ohr hochgradige

Schwerhörigkeit. Nach Ausräumung des Chol. findet sich eine Fistel im horizontalen Bogengang. Dieselbe wird mit dem Meissel etwas erweitert. Da tritt plötlich eine Asphyxie auf, aus der Pat. nicht wieder erwacht. Wahrscheinlich Chloroformvergiftung. — Das Felsenbein wird bei der Section zur mikroskopischen Untersuchung herausgenommen.

Mikroskopische Untersuchung: Schnittserie zu 40 μ. Schnittrichtung parallel zur Schneckenachse, senkrecht zur Pyramidenkante. — Das Präparat hat bei der Entkalkung etwas gelitten, sodass Details am Corti'schen Organ und an den nervösen Gebilden des Vorhofs nicht zu erkennen sind. Jedoch lässt sich feststellen, dass deutliche entzündliche Veränderungen an denselben fehlen.

Der hintere Schenkel des horizontalen Bogenganges ist (offenbar operativ) bis zur Ampulle in einen trichterförmigen Canal verwandelt, in dem sich stellenweise frisches Blut und feine Knochensplitterchen finden. Auch im tiefsten Theil des Vorhofs sind solche vorhanden, in den verticalen Bogengängen stellenweise freies Blut. Die häutigen Gebilde der letzteren sind frei von entzündlichen Erscheinungen. Der vordere Schenkel des häutigen horizontalen Bogenganges ist anscheinend entzündlich verdickt, durch Knochensplitterchen und Blut stellenweise dislocirt und comprimirt; der hintere Schenkel ist vollständig zerstört.

Bei einem weiteren von Jansen (24) beobachteten Fall scheint die Eiterung auf Vorhof und horizontalen Bogengang lokalisiert geblieben zu sein. Leider fehlt der exacte Beweis dafür durch mikroskopische Untersuchung. Jansens Sectionsbefund lautet: »Breiter Defect im horizontalen Bogengang. Im Vestibulum die Weichtheile granulös verdickt, dunkelgraugrünlich, an beiden Ampullen des horizontalen Bogenganges schwärzlich verfärbt. Knochenwände grünlich verfärbt. Oberer Bogengang, Schnecke und Acusticus ohne makroskopisch sichtbare Veränderung.«

Derartige isolierte Erkrankungen des horizontalen Bogenganges scheinen nach den klinischen Beobachtungen Jansens ausserordentlich häufig zu sein, auch Brieger (58) weist auf das Vorkommen derselben hin.

Auch in der Schnecke kann die Eiterung, wenigstens zeitweise, auf bestimmte Bezirke beschränkt bleiben. So beschreiben Gruner und Zeroni (25) den mikroskopischen Befund am Felsenbein eines Knaben, der an wahrscheinlich vom Labyrinth aus inducirter Meningitis zu Grund ging, wie folgt: »Während das Innere des Labyrinthes sonst normal befunden wurde, fand sich die Scala tympani mit Rundzellen fast vollständig angefüllt, die zum grössten Theil gelappte Kerne auf-

wiesen. Die Membran des runden Fensters zeigte auf beiden Seiten einen Belag eben solcher Zellen und erwies sich auch selbst zellig infiltrirt, so dass ihre Fasern stellenweise nicht mehr nachweisbar waren.«

In dieselbe Gruppe gehört ein Fall von Steinbrügge (26), bei dem sich neugebildetes Bindegewebe und Knochen nur in der Basalwindung der Schnecke vorfand, während der übrige Theil der Schnecke »weniger durch die Entzündung gelitten hatte«.

Eine ungleichmässige Vertheilung der Entzündung im Labyrinth konnte auch ich bei einem mikroskopisch genau untersuchten Fall nachweisen (cf. Fall 2). Ferner stellte Scheibe (27) bei der mikroskopischen Untersuchung der Felsenbeine eines an Meningitis nach Schädelbasisfractur gestorbenen jungen Mannes eine ungleiche Ausbreitung der Eiterung im Labyrinth fest (Fall 2). Während die Schnecke »zum Theil mit eingedicktem schon im Zerfall begriffenem Eiter, zum Theil mit jungem Granulationsgewebe ausgefüllt« ist, betheiligen sich Vorhof und Bogengänge nur wenig an der Entzündung.

»Nur an den Wänden des perilymphatischen Raumes haftet auch etwas eitriges Secret, besonders in der Nähe der Schnecke«. Die Hörprüfung ergab Taubheit.

Bei dem zweiten, an gleicher Stelle mitgetheilten Fall, bei dem ebenfalls intra vitam Taubheit constatirt wurde, geschah die Ausbreitung der Entzündung sprunghaft, sie war am stärksten ausgeprägt in der ersten Hälfte der ersten und zweiten Windung, im übrigen gering. Der Ductus cochlearis war im ganzen Verlauf frei, am Cortischen Organ fanden sich nur geringfügige Veränderungen. Von den Bogengängen war nur der obere stärker erkrankt, die übrigen ebenso wie das Vestibulum annähernd frei.

Bei einem dritten Fall, über den Scheibe (28) auf der siebenten Versammlung der deutschen otologischen Gesellschaft zu Würzburg berichtete, war der durch ein Cholesteatom arrodirte horizontale Bogengang fast ganz von Granulationsgewebe erfüllt, während sich auf dem Endost der Schnecke nur »eine Spur von Granulationsgewebe« fand. Auch dieser Patient war taub.

Endlich zeigt noch ein weiterer, von Scheibe gleichzeitig mitgetheilter Fall sehr schön die ungleiche Vertheilung des pathologischen Processes: In der Schnecke »in den zwei oberen Windungen nur wenig Eiter und auch am Cortischen Organ und an Nerven und Ganglien keine wesentlichen Veränderungen«, dagegen in der untersten Windung

und im Vestibulum starke Entzündungserscheinungen, die Wand der Bogengänge durch die Eiterung arrodirt, zum Theil durchbrochen.

Weitere Fälle von ungleicher Vertheilung der Eiterung beschreibt Heine (29) (l. c. Fall 29, 41, 63).

Manchmal findet man die Entzündung stellenweise vorwiegend auf den perilymphatischen Raum beschränkt, so beschreibt Steinbrügge (l. c. p. 92) einen Fall, bei dem die untere Schneckenwindung ganz von Granulationsgewebe ausgefüllt war, im Vorhof nur der perilymphatische Raum.

Derartige Befunde sind ausserordentlich interessant und für die Beurtheilung der Symptome der Labyrintheiterung, sowie für unser therapeutisches Vorgehen von grösster Wichtigkeit, leider sind aber exacte Beobachtungen über diese Verhältnisse noch ziemlich selten. Ich glaube nicht, dass wir schon heute auf Grund der vorliegenden anatomischen Untersuchungen berechtigt sind, mit Jansen (60) anzunehmen, dass »in der Regel sich die Schneckeneiterung gegen den Vorhof und die Vorhofseiterung gegen die Schnecke« abgrenzt. Ich habe allerdings im vorhergehenden eine Reihe von Fällen zusammengestellt, welche die Möglichkeit einer Abkapselung eitriger Processe im Labyrinth beweisen, dem gegenüber steht jedoch eine grosse Zahl von Beobachtungen, bei denen mikroskopisch eine Infection des ganzen Labyrinthes nachgewiesen wurde. Ob also die Abgrenzung des Vorhofs gegen die Schnecke und umgekehrt die Regel bildet, dürfte sich doch wohl erst auf Grund eines grösseren anatomischen Materials entscheiden lassen. Die klinischen Beobachtungen sind in dieser Richtung kaum verwerthbar, da wir heute noch nicht im Stande sind, aus dem klinischen Bilde mit Sicherheit Schlüsse auf die Art und die Ausdehnung des pathologischen Processes zu ziehen.

Es empfiehlt sich schon hier die Wege festzustellen, auf denen die Eiterung vom Labyrinth ins Schädelinnere fortschreiten kann. In erster Linie kommen die unter normalen Verhältnissen schon vorhandenen Knochenlücken zwischen innerem Ohr und Cavum cranii in Betracht: die Knochenkanäle des Nervus acusticus und seiner Verzweigungen, daneben die beiden Aquäducte. Der erste Weg wird am häufigsten von der Eiterung benutzt. Die feineren Vorgänge, die sich dabei abspielen, sind durch histologische Untersuchungen klargelegt. In der Regel findet sich eine mehr oder weniger starke Rundzelleninfiltration um die Nervenzweige herum und im Nerven selbst zwischen den einzelnen Fasern. An den Nervenelementen sehen wir die verschiedensten Degenerationsprocesse.

Hat sich die Eiterung durch einen oder beide Aquäducte weiter nach innen verbreitet, so findet man diese von Rundzellen angefüllt.

Der Saccus endolymphaticus kann durch Eiter bis zu einer beträchtlichen Grösse (in einem Fall von Jansen bis zu Bohnengrösse) ausgedehnt werden: »Empyem des Saccus endolymphaticus.«

Als eine Möglichkeit, die, wenn auch nur äusserst selten, für die Fortleitung eitriger Processe aus dem inneren Ohr ins Cavum cranii in Betracht kommt, sind Dehiscenzen in der Labyrinthkapsel zu berücksichtigen. So beschrieb Dunn (30) eine Dehiscenz am oberen Bogengang, die sich bei der Section eines 35jährigen Negers zufällig fand.

Ausser diesen präformirten Bahnen benutzt die Eiterung zuweilen selbst gebildete Bahnen zur weiteren Ausbreitung. Ich habe oben bereits erwähnt, dass es nicht selten zu ausgedehnten Knochenzerstörungen an der Labyrinthwand kommt. Diese können so weit gehen, dass die ganze Knochenschicht über der Kuppe des oberen beziehungsweise hinteren Bogenganges zerstört wird, so dass also der Eiter in unmittelbarer Berührung mit der Dura steht. So können ausgedehnte extradurale Abscesse in der hinteren Schädelgrube zustande kommen, wie sie von Jansen (31) näher beschrieben wurden. Jansen macht darauf aufmerksam, dass derartige Processe sich meist im Anschluss an vernachlässigte acute Ohreiterungen bilden.

Ich bin in der Lage, über den histologischen Befund bei einem Patienten zu berichten, bei dem ebenfalls ein Durchbruch durch den oberen Bogengang in der Entstehung begriffen war, der jedoch, ehe es zur Bildung eines extraduralen Abscesses kam, an Pyämie zu Grunde ging. Ich lasse in Kürze Krankengeschichte und Sectionsbericht folgen.

Fall 2. M., Moses, 52 J. Bei dem Patienten, der an einer vom Bulbus der V. jugularis ausgehenden Pyämie zu Grunde ging, fand sich bei der Section eine ausgedehnte Labyrintherkrankung, die im Leben nicht diagnosticirt worden war. Da der Fall bereits an anderer Stelle (48) ausführlich mitgetheilt wurde, kann ich mich hier auf eine kurze Anführung der die Labyrintheiterung betreffenden Daten beschränken.

Der Patient litt an einer verschleppten acuten Mittelohreiterung, in deren Verlauf öfters Schwindelanfälle aufgetreten waren. Als Patient in Behandlung der Poliklinik kam, waren die Schwindelerscheinungen aber nicht sehr hochgradig. Radicalop. — Nach derselben lässt der Schwindel nach. Zunächst glatter Verlauf, am 10. Tage p. O. treten plötzlich pyämische Symptome auf, Tod 8 Tage später.

Sectionsbefund und makroskopischer Befund des Schläfenbeins siehe bei Krischke (48).

Mikroskopische Untersuchung des Schläfenbeins: Vom Steigbügel ist keine Spur zu sehen. Durch die Fen. ovalis dringt von den Mittelohrräumen her junges, gefässhaltiges Bindegewebe ins Vestibulum, dasselbe z. Th. ausfüllend. Die Bogengänge, besonders der perilymphatische Raum, sind von Granulationsgewebe ausgefüllt. Die Wand an der Kuppe des sagittalen Bogenganges ist durch dasselbe usurirt, so dass nur noch eine minimale Knochenschicht das Bogengangslumen von der mittleren Schädelgrube trennt. Auch die Wand des horizontalen Bogenganges ist da, wo derselbe ins Mittelohr hineinragt, bis auf eine ganz dünne Knochenlamelle verdünnt, hier jedoch anscheinend durch Arrosion von aussen her durch das in den Mittelohrräumen befindliche Granulationsgewebe. Vom Vestibulum aus ist das junge Bindegewebe in die Schnecke gewandert, und zwar füllt es die unterste Windung ganz aus, die obere nur z. Th. Die Weichtheile des Labyrinthes sind z. Th. ganz zerstört, z. Th. noch in ihren Umrissen mitten im neugebildeten Gewebe erkennbar.

In seltenen Fällen kann die Labyrintheiterung eine Jugularisphlebitis induciren, und zwar durch Vermittelung der Vena aquäduct. cochleae oder der Vena aquäduct. vest. Jansen (24) macht in seiner Arbeit »über Hirnsinusthrombose« auf diese Möglichkeit aufmerksam und citirt einige Fälle, in denen ein derartiger Infectionsmodus nachgewiesen werden konnte.

Alle angeführten Wege ins Schädelinnere haben das Gemeinsame, dass sie in die hintere Schädelgrube führen, nur ein Durchbruch am vorderen Schenkel des oberen Bogengangs kann auch eine Betheiligung der mittleren Schädelgrube zur Folge haben. Gelangen die Infectionserreger entweder auf den praeformirten Bahnen oder nach Durchwanderung der Dura von einem extraduralen Abscess aus in den Subduralraum, so entsteht entweder eine diffuse oder circumscripte Meningitis oder ein Hirnabscess. Bisher wurden nur Cerebellarabscesse im Gefolge von Labyrintheiterung beobachtet.

Durch Habermann's Untersuchungen (17) wissen wir, dass unter Umständen der Eiter vom Labyrinth ins Mittelohr durchbrechen kann, jedoch tritt das wohl nur in den Fällen ein, bei denen die Labyrinthinfection durch den hinteren oder oberen Bogengang erfolgt ist, also nicht direct vom Mittelohr aus. In dem Habermann'schen Falle war allem Anschein nach die Fenestra ovalis von innen her durchbrochen, ebenso in einem analogen Fall von Scheibe (28).

Es ist für die Diagnose eventuell von Wichtigkeit, diese Möglichkeit zu kennen.

3. Symptome.

Alle Symptome, die bei Labyrintheiterung beobachtet werden, sind im Princip zurückzuführen auf 2 Factoren: 1) auf die Eiteransammlung als solche, und 2) auf Reiz- oder Ausfallserscheinungen an den im Labyrinth vereinigten Nervenendorganen.

Die Eiterung als solche manifestirt sich zuweilen durch ihren Einfluss auf die Temperaturcurve, d. h. durch Fieberbewegungen. Meist ist es jedoch ausserordentlich schwer zu entscheiden, wie weit bei vorhandenem Fieber die Labyrintheiterung oder die primäre Ohrerkrankung als Ursache anzusehen ist. Bleibt nach operativer Beseitigung der letzteren das Fieber bestehen, so dürfen wir wohl den Schluss ziehen, dass es durch die Eiterung im Labyrinth bedingt ist, besonders, wenn der weitere Verlauf zeigt, dass eine andere endocranielle Complication, z. B. eine secundäre Meningitis, nicht vorhanden ist. Tritt eine solche hinzu, so können wir wiederum kaum feststellen, ob sie oder die Eiterung im inneren Ohr das Fieber verursacht.

Bei einem unserer Fälle (Fall 15), bei dem der Einbruch der Eiterung ins Labyrinth nach Ausräumung des primären Eiterherdes im Mittelohr unter unseren Augen erfolgte, war nur eine unbedeutende Temperatursteigerung (bis 38,2°) vorhanden. Allerdings wurde das Labyrinth gleich nach dem Bemerkbarwerden der Infection breit eröffnet und dadurch vielleicht einer weiteren Fieberbewegung vorgebeugt.

Pyämische oder septische Allgemeinerkrankungen, die von einer Labyrintheiterung allein ausgegangen wären, sind meines Wissens noch nicht beobachtet worden.

Andererseits steht jedoch fest, dass Temperaturerhöhungen im Verlauf einer Eiterung im inneren Ohr vollkommen fehlen können, bei einer Anzahl unserer eigenen Patienten war wenigstens, so lange sie in unserer Behandlung standen, kein Fieber vorhanden, ebenso anscheinend bei der Mehrzahl der Jansen'schen Patienten, sofern man aus dem Fehlen einer Angabe über die Temperatur in der Krankengeschichte auf das Nichtvorhandensein von Fieber schliessen darf.

Viel charakteristischer sind, wenigstens häufig, Symptome, die wir wohl auf Störungen der normalen Function des Labyrinthes zurückführen dürfen.

Nun sind ja freilich die Forschungen der Physiologen über diesen Punkt, speciell darüber, ob wir im Vorhofbogengangsapparat ein statisches Organ zu sehen haben, noch nicht abgeschlossen, es stehen sich viel-

mehr auch heute noch ganz entgegengesetzte Ansichten unvermittelt gegenüber.

Es liegt dem Zweck meiner Arbeit fern, zu diesen Fragen irgend wie Stellung zu nehmen, etwa so, dass ich versuchte, durch Beobachtungen am erkrankten Labyrinth eine der vielen Theorien über die Function des normalen Organs zu stützen. Vielleicht sind ja die Beobachtungen unter pathologischen Verhältnissen geeignet, in einige bisher noch dunkle Fragen Licht zu bringen, doch ist es jedenfalls sehr gefährlich, dieselben verwerthen zu wollen, wenn man nicht das ganze Gebiet vollkommen beherrscht. Andererseits sind wir aber aus praktischen Gründen, um für unsere Diagnostik eine gewisse Grundlage zu gewinnen, genöthigt, uns eine bestimmte Vorstellung von der Function des normalen Organs zu bilden, die uns die pathologischen Erscheinungen erklärt, gleichgiltig, ob sie theoretisch unanfechtbar ist oder nicht.

In dieser Hinsicht scheint mir eine Annahme am besten unseren Bedürfnissen zu entsprechen, die in der Hauptsache mit der Breuer-Mach'schen Theorie übereinstimmt, und die wohl auch von den meisten Klinikern als Grundlage für die Beurtheilung der pathologischen Processe angenommen wird.

Dieselbe lässt sich in kurzen Zügen etwa folgendermaassen präcisiren:

Wir haben im Labyrinth 2 Nervenendorgane vor uns: das acustische in der Schnecke, und ein statisches im Vorhof und Bogengängen. Durch Reizung eines jeden dieser beiden Organe entstehen Reizsymptome, nach ihrer Zerstörung Ausfallserscheinungen.

Die ersteren äussern sich bei der Schnecke als subjective Gehörsempfindungen, am statischen Apparat durch Schwindel und Gleichgewichtsstörungen, meist verbunden mit Nystagmus.

Nach der Zerstörung der Endorgane sind Reizerscheinungen eventl. noch durch Irritation der Nervenstämme selbst auslösbar, in der Regel schwinden aber die Reizzustände mit der vollständigen Vernichtung des Endapparates, dann treten die Ausfallserscheinungen rein hervor: bei der Schnecke in Form von Hörstörungen, beim statischen Organ durch mangelhafte Orientirung über die Lage im Raum. Letzteres jedoch nur, wenn die beiderseitigen Organe zerstört sind.

Nach Läsion des statischen Apparates einer Seite scheint dessen ausgefallene Function durch die des anderseitigen Organes übernommen zu werden.

Ich werde weiter unten zu prüfen haben, wie weit die klinischen Symptome sich mit dieser Annahme in Einklang bringen lassen, möchte jedoch zunächst die thatsächlichen Beobachtungen zusammenstellen.

Betrachten wir zunächst einmal die Störung der acustischen Function.

Bei einer Reihe von Patienten kommen Symptome zur Beobachtung, die sich sehr gut als durch Reizung der Ausbreitungen des Nervus cochlearis bedingt auffassen lassen. Es handelt sich dabei um subjective Gehörsempfindungen von verschiedener Intensität und Qualität. In der Regel werden dieselben einfach von den Patienten als Ohrensausen und Klingen bezeichnet, manchmal, besonders bei intelligenteren Kranken, erhalten wir jedoch ganz bestimmte Angaben über die Art der Empfindungen. So fragte ein kleiner Patient von Wolf (33), bei dem im Verlauf einer Scarlatina eine Labyrinthentzündung entstanden war: »Ob Papa Cello spielte« und sagte »es klingelt mir im Ohr«, »es macht wie eine Eisenbahn«.

Bei einem von Max (34) publicirten Fall von »doppelseitiger Necrose der Schnecke mit consecutiver Meningitis und letalem Verlauf« waren beim Uebergreifen der Eiterung auf das linke Labyrinth sehr deutliche Erscheinungen von Reizung der Endigungen des Nervus cochlearis vorhanden: »Nach einer kurzen Periode gesteigerter Hörfähigkeit mit veränderter Klangfarbe des percipirten verlor sich das Gehör ziemlich rapid, dazu traten Schmerzen, Schwindelanfälle, starkes Ohrensausen und Klingen«.

Jansen (11) erwähnt, dass bei seinen Patienten subjective Gehörsempfindungen hin und wieder zu heftigen Klagen über Klingen und Sausen Veranlassung gaben, einer seiner Patienten (Fall 15) hörte »Geläute«.

Sehr häufig sind die Berichte über derartige Reizerscheinungen bei Schneckeneiterungen nicht. Bezold (35) fand bei 46 von ihm zusammengestellten Fällen von Schneckennecrose nur 2 Mal das Vorhandensein von Geräuschen erwähnt. Er glaubt daraus den Schluss ziehen zu müssen, dass die Stelle, an denen die subjectiven Gehörsempfindungen in der Regel ausgelöst werden, »noch leichter und rascher der Zerstörung anheimfällt, als die Endausbreitungen der Rami vestibulares in den Ampullen«.

Ich möchte jedoch glauben, dass die acustischen Reizerscheinungen nicht in allen den Fällen gefehlt haben, in denen sie nicht erwähnt werden. Die Patienten messen, wie wir selbst erfahren haben, dem

Symptom meist nicht die Bedeutung bei, wie den übrigen Symptomen, die sie mehr stören, und machen uns nur Angaben darüber, wenn wir sie direct danach fragen. Aber auch der Arzt unterschätzt dieses Symptom wohl häufig, und ich muss gestehen, dass wir demselben früher wenig Beachtung geschenkt haben und meist versäumten, danach zu forschen. Vielleicht gelingt es, sich über den Werth des Symptoms ein Urtheil zu bilden, wenn in einer grösseren Reihe von Fällen systematisch auf dasselbe geachtet wird.

Viel zahlreicher jedenfalls, als die Beobachtungen über acustische Reizzustände, sind die über Ausfallserscheinungen in Form von mehr oder weniger hochgradigen Gehörsstörungen.

Vielfach wird angenommen, dass jede Labyrintheiterung völlige Taubheit zur Folge habe. So glaubte Scheibe (28) auf Grund seiner Beobachtungen Taubheit als das charakteristischste Symptom für Eiterungen im inneren Ohr ansehen zu müssen, als das einzige, »welches bei der Labyrintheiterung regelmässig vorhanden ist«. Dem gegenüber wies Jansen (ibid.) in der Discussion darauf hin, dass bei isolirter Erkrankung des horizontalen Bogenganges durchaus keine Taubheit vorhanden zu sein brauche, unsere eigenen Erfahrungen bestätigen seine Ansicht vollkommen. Bei dem oben angeführten Fall (1), bei dem eine isolirte Bogengangserkrankung anatomisch sicher gestellt war, war ein Rest von Hörvermögen vorhanden. Ferner verfügen wir über 2 vollkommen einwandsfreie klinische Beobachtungen, die beweisen, dass sogar ein ganz gutes Gehör trotz Bogengangserkrankung vorhanden sein kann. Ich gebe im Folgenden die auch in anderer Hinsicht interessanten Krankengeschichten kurz wieder.

Fall 3. G., Paul, Bremser, 27 J.

Anamnese: Vor 6 Jahren fiel Patient beim »Kopfsprung« mit dem linken Ohr auf's Wasser. Er wurde ohnmächtig aus dem Wasser gezogen. Nach einigen Tagen trat links eine Ohreiterung auf, die mit kurzen Unterbrechungen bis jetzt fortbesteht. Häufig Schwindelanfälle, während derselben beschreibt Patient beim Gehen einen Bogen nach links.

Status: Hinter dem linken Ohr eine alte eingezogene Narbe. Links Totaldefect des Trommelfells. Geringe Eiterung. Zur Zeit der Untersuchung keine Gleichgewichtsstörungen objectiv nachweisbar. Kein Nystagmus. Fl. rechts 5 m, links 1,3 m.

Da der Patient durch die Schwindelanfälle im höchsten Grade bei seinem Beruf gefährdet und die Diagnose einer Labyrintherkrankung wahrscheinlich ist, wird ihm die Radicaloperation vorgeschlagen.

29. März 1901. Radicaloperation. Warzenfortsatzzellen nicht wesentlich verändert. Im Antrum wenig Eiter. Im horizontalen Bogengang eine Fistel. Dieselbe wird unberührt gelassen. Körner'sche Plastik, Naht der Wunde.

30. März. Patient bricht viel, bei raschem Aufrichten leichter Schwindel, kein Fieber.

Während der nächsten Tage heftiger Schwindel und leichte Temperatursteigerung, deshalb nach Entfernung der Nähte und Oeffnung der retroauriculären Wunde Entfernung sämmtlicher Tampons. Darauf Aufhören des Schwindels. Glatte Wundheilung. 3 Wochen nach der Operation erkrankt Patient an acutem Gelenkrheumatismus. Heilung der Operationswunde dadurch nicht gestört. 26. Juli Hörprüfung. Fl. links 2,5 m. Obere Tongr. Galton 0,8 : 3,7 = 16435 Schw., untere Tongr. D. Weber links. R. normal.

Fall 4. R., Richard, Bauerngutsbesitzer, 37 J.

Anamnese 25. Juli 1901. Vor 4 Jahren Ohreiterung rechts, die ca. $^1/_4$ Jahr dauerte, dann sistirte. Seit 8 Wochen neuerdings Eiterung. Seit ca. 8 Tagen Schwindel und Kopfschmerzen. Der Schwindel war während der ersten beiden Tage auch beim Sitzen und Liegen vorhanden, jetzt nur noch beim Gehen.

Status: R. im Gehörgang etwas eitriges Secret, nach dessen Entfernung man grauweisse Massen in der Tiefe sieht, die sich theilweise mit der Kornzange entfernen lassen. Totaldefect des Trommelfells.

Hörprüfung: Fl. rechts ad conch., Co. 5 m, bei Verschluss des rechten Ohres 4 m. — Weber (C) nach r., Galton rechts 1,1. Links normale Hörschärfe.

Beim Stehen mit offenen und geschlossenen Augen kein Schwindel, beim Gehen mit offenen Augen subjectiv etwas Schwindel; kein Schwanken; beim Gehen mit geschlossenen Augen Schwanken nach rechts bis zum Umfallen, dabei subjectiv starker Schwindel.

Beim Kopfdrehen nach rechts und links weder bei offenen, noch bei geschlossenen Augen Schwindel.

Beim Kehrtmachen mit offenen Augen nichts von Schwindel, bei geschlossenen Augen bei Linkswendung wenig, bei Rechtswendung starker Schwindel.

Beim Rumpfbeugen nach vor-, rück- und seitwärts mit offenen und geschlossenen Augen kein Schwindel.

Augenbefund: Rechte Pupille etwas enger als linke. Deutlicher Nystagmus bei Blick nach links. Augenbewegungen, Pupillenreaction, Augenhintergrund normal.

Innere Organe, Puls und Temperatur normal.

26. Juli Radicaloperation rechts. Sinus ziemlich stark vorgelagert. Antrum erweitert, in demselben Granulationen und Eiter. In der Wand des horizontalen Bogengangs eine Fistel, das Lumen eine Strecke weit schwärzlich durchschimmernd. Stapes nicht zu sehen. Die

Bogengangsfistel wird unberührt gelassen. Körner'sche Plastik, Tamponade, Verband.

Verlauf: Nystagmus schwindet in den nächsten Tagen nach der Operation prompt, auch der Schwindel geht schnell zurück, so dass er den Patient schon wenige Tage nach der Operation nicht mehr stört. Doch wird noch 14 Tagen p. o. durch Bücken und schnelle Bewegungen noch manchmal leichter Schwindel ausgelöst. Wundheilung durch starke Granulationsbildung verzögert, z. Z. noch nicht abgeschlossen. Pupillendifferenz nicht mehr vorhanden.

Ein derartiges Verhalten, d. h. relativ gutes Gehör bei sicher nachgewiesener Bogengangsfistel, lässt sich recht gut mit unseren Kenntnissen über die pathologisch-anatomischen Verhältnisse in Einklang bringen. Es scheint sich dabei um Fälle zu handeln, bei denen die Schnecke ganz von der Entzündung verschont geblieben ist.

Fälle mit gutem Gehör bei Labyrintheiterung scheinen jedoch recht selten zu sein, unsere Patienten waren, bis auf die drei angeführten, alle taub oder hochgradig schwerhörig, und bei Jansen's Fällen scheint das Gleiche der Fall gewesen zu sein. Er spricht sich über diesen Punkt leider nur sehr kurz wie folgt aus (11): »Es bestand Taubheit oder hochgradige Schwerhörigkeit. Das einseitig befallene Ohr war dreimal ertaubt und die übrigen Fälle erwiesen sich als recht schwerhörig.« Auch bei den von mir aus der Literatur zusammengestellten Fällen war, so weit die Angaben eine Beurtheilung gestatten, fast stets Taubheit oder hochgradige Hörstörung vorhanden. Es scheint mir daraus hervorzugehen, dass vollkommenes Freibleiben der Schnecke bei Labyrintheiterung doch ein recht seltenes Ereigniss darstellt, dass diese vielmehr meist, wenn auch zuweilen gering, an der Erkrankung betheiligt ist. Entzündliche Prozesse, die an anderen Organen kaum eine wesentliche Störung hervorrufen würden, genügen anscheinend häufig, um die zarten Gebilde des Cortischen Organes so zu schädigen, dass Taubheit eintritt. Vielleicht sind auch schon Circulationsstörungen und Druckschwankungen in Folge von entzündlichen Processen im Vestibulum imstande, die Schnecke in ihrer Function zu beeinträchtigen.

Ich habe oben bereits darauf hingewiesen, dass die von Scheibe untersuchten Fälle sämmtlich taub waren, trotzdem histologisch zum Theil nur Spuren einer Entzündung am Endost der Schnecke nachweisbar waren.

Dass jedoch andererseits durch eine Eiterung in der Schnecke nicht unter allen Umständen das ganze Cortische Organ vernichtet zu werden braucht, beweisen unter anderem die Fälle von Labyrintheiterung

bei Scharlach, bei denen, wenn auch zeitweise völlige Ertaubung eintrat, sich nachträglich ein mehr oder weniger grosser Rest von Hörvermögen wieder einstellt.

Ausserordentlich interessant sind die Störungen der statischen Function bei Labyrintheiterungen. Die Symptome, welche die Kranken in der Regel am meisten quälen und die auch dem Beobachter am ersten in die Augen fallen, sind Schwindel und Gleichgewichtsstörungen. Die Schwindelempfindung kann so heftig sein, dass dem Kranken jede selbständige Fortbewegung unmöglich ist, dass er ans Bett gefesselt ist, und dass selbst bei Bettruhe die geringste Bewegung des Kopfes die qualvollsten Gefühle hervorbringt.

Bei vollkommener Ruhestellung pflegt der Schwindel nachzulassen, jedoch haben auch dann noch einzelne Patienten das Gefühl, als ob sich alles drehe, oder als ob sie nach einer Seite fielen (cf. Fall 1 von Körner, p. 61).

Andere Patienten sind noch im Stande zu gehen, jedoch nur schwankend, sie zeigen eine Gangart, die Moos als »Entengang« bezeichnet. Seltener finden sich Zwangsbewegungen, wie bei unserem oben erwähnten Patienten G. (Fall 3), der bei einer Erkrankung des rechtsseitigen horizontalen Bogenganges bisweilen gezwungen war, beim Gehen einen Bogen nach links zu beschreiben.

Oft sind Schwindel und Gleichgewichtsstörungen continuirlich vorhanden, in anderen Fällen treten sie anfallsweise auf, spontan oder nur bei bestimmten Bewegungen. Während sie manchmal auch bei geöffneten Augen vorhanden sind, treten sie häufig erst in Erscheinung, wenn die Augen geschlossen werden.

Zuweilen wird Schwindel durch Druckschwankungen im Gehörgang ausgelöst, z. B. durch Verschluss des Gehörgangs mit dem Finger (Lucae Fall 4) oder beim Aufheben dieses Verschlusses (Fall 6). Mechanische Reizung einer Bogengangsfistel, z. B. durch Berührung mit einer Sonde, hat bei manchen Patienten heftige Schwindelanfälle zur Folge.

In neuerer Zeit wurden exacte Untersuchungen über die Art der Coordinationsstörungen und die Bedingungen, unter welchen dieselben eintreten, angestellt, besonders durch v. Stein und Adler.

Die Beobachtungen beider beziehen sich allerdings nicht speziell auf Patienten mit Labyrintheiterung, da jedoch bei allen Labyrintherkrankungen die Reiz- und Ausfallssymptome im Prinzip ziemlich gleich-

artig sind, dürfen wir die Resultate wohl auch auf die uns interessirende Frage übertragen.

von Stein (36) hat durch eine grosse Reihe systematisch durchgeführter Versuche festgestellt, dass bei vielen Ohrenleidenden sich Gleichgewichtsstörungen nur unter ganz bestimmten Bedingungen nachweisen lassen, und zwar sowohl bei statischer, als auch bei dynamischer Muskelthätigkeit. Erstere wird von ihm geprüft:

1. beim Stehen mit aneinandergeschlossenen Beinen und steifen Knieen,
2. bei Zehenstellung mit aneinandergeschlossenen Beinen,
3. beim Stehen auf einem Bein,
4. beim Stehen auf schiefer Ebene mit aneinandergeschlossenen Beinen.

Um die dynamische Muskelthätigkeit zu untersuchen, bediente v. Stein sich folgender Versuchsanordnungen:

1. gradliniges Gehen vorwärts und rückwärts auf ebenem Boden,
2. Hüpfen auf Zehen vorwärts und rückwärts mit geschlossenen Beinen,
3. Hüpfen auf einem rechten oder linken Bein vorwärts und rückwärts,
4. Herumdrehen um die vertikale Körperachse mit geschlossenen Beinen nach rechts und links,
5. Herumdrehen auf einem rechten oder linken Bein.

All diese Versuche wurden bei geöffneten und geschlossenen Augen durchgeführt. Dabei fand v. Stein, dass normale Menschen die beschriebenen Versuche ohne jede Spur von Schwindel oder Gleichgewichtsstörung ausführen können, viele Ohrenleidende jedoch wesentliche Coordinationsstörungen zeigen, und zwar sind diese, wie v. Stein sich ausdrückt, »bei Labyrinthleiden stets permanenter und treten relief hervor«.

So tritt beispielsweise beim Zehenstand ein Pendeln in gerader oder diagonaler Richtung auf, oder der Oberkörper beschreibt einen Kegel: oder: der Patient stürzt beim Stehen auf einem Bein in einer bestimmten Richtung hin. Beim Geradeausgehen mit geschlossenen Augen kann auftreten: Wackeln von einer Seite zur anderen (Entengang), oder: Abweichen bald nach rechts, bald nach links (Zickzackgang), oder: Abweichen nach rechts oder nach links. Endlich: bei Vor- und Rückwärtsgehen mit geschlossenen Augen Hinstürzen.

Als Labyrinthsprünge bezeichnet v. Stein folgendes Verhalten: Beim Hüpfen auf einem Bein macht der Patient zunächst 1—2—3 relativ

grosse Sprünge, dann immer kürzer werdende, meist im Zickzack, um endlich auf einem Fleck zu hüpfen. Dabei tritt schnell Ermüdung ein.

Bei der Mehrzahl der Patienten v. Stein's fehlte bei diesen Coordinationsstörungen jede Spur von Schwindelgefühl.

Ich würde den Rahmen meiner Arbeit weit überschreiten, wenn ich alle interessanten Beobachtungen v. Stein's auch nur referiren wollte. Ich muss mich deshalb mit dem oben Angeführten begnügen.

Leider liegen Beobachtungen darüber, wie sich Patienten mit Labyrintheiterungen, speziell solche mit der latenten Form derselben, bei den v. Stein'schen Versuchen verhalten, nicht vor. Ich möchte jedoch annehmen, dass auch bei ihnen sich vielfach auf diese Weise Störungen nachweisen lassen, die bei oberflächlicher Prüfung unbemerkt bleiben.

Ueber Beobachtungen, die sich zum Theil mit denen v. Stein's decken, berichtete Adler (37) auf der 68 ten Naturforscherversammlung zu Frankfurt 1896 im Anschluss an den Jansen'schen Vortrag über Labyrintherkrankungen. Das Untersuchungsmaterial Adler's bestand aus Kranken, die nach Schädelbasisfractur, Hirnhautentzündung, Labyrinthverletzungen oder im Anschluss an chronische Mittelohreiterungen Schwerhörigkeit und Gleichgewichtsstörungen zeigten. Während bei den v. Stein'schen Untersuchungen die Coordinationsstörungen nie von Schwindelgefühl begleitet waren, war bei den Patienten Adler's regelmässig starker subjectiver Schwindel vorhanden.

Aus den Beobachtungen Adler's an den oben genannten Gruppen von Kranken möchte ich folgende Punkte hervorheben: Beim Gehen, besonders wenn dasselbe rasch erfolgt, schwanken die Patienten nach der kranken Seite. Drehungen des Kopfes bei offenen oder geschlossenen Augen nach der gesunden Seite riefen bei einigen Patienten überhaupt kein Schwindelgefühl hervor, bei anderen geringes. Dagegen trat bei activem oder passivem Drehen nach der kranken Seite heftiger Schwindel auf, daneben Scheinbewegungen der Aussenwelt in der Richtung der Kopfdrehung. Bei activer Wendung des Gesammtkörpers nach der kranken Seite taumeln die Patienten, während Wendung nach der gesunden Seite prompt erfolgt. Ein Patient Adler's bekam Schwindelgefühl und fiel auf den Untersucher zu, wenn man in das erkrankte Ohr die Vokale »O« und »A« laut hineinrief.

Schwindel und Coordinationsstörungen gehören zu den constantesten Symptomen der Labyrintheiterung, sie können jedoch machmal fehlen; Jansen (11) fand sie bei 57 von 97 uncomplicirten Fällen von Fistel-

bildung am horizontalen Bogengang, 22 Mal so hochgradig, dass Gehstörungen dadurch bedingt waren. Unter Lucae's Fällen fand sich Schwindel annähernd ebenso häufig (bei 30 von 50 Fällen), in den von mir aus der Literatur zusammengestellten Fällen fast stets. Bei den an unserer Klinik beobachteten 22 Patienten wurden Erscheinungen von Coordinationsstörungen oder Schwindel nur 3 Mal vollständig vermisst. Dagegen hat Habermann (17) unter 18 Fällen von acuter Labyrintheiterung nur 8 Mal Schwindel nachweisen können, während bei 10 Patienten kein Schwindel vorhanden war.

Es kann also kein Zweifel darüber bestehen, dass Schwindelerscheinungen bei einer Reihe von Eiterungen im inneren Ohr nicht zur Beobachtung kommen. Damit ist allerdings noch nicht gesagt, dass dieselben auch im ganzen Verlauf der Erkrankung wirklich gefehlt haben; besonders bei Fällen, bei denen die Infection längere Zeit zurückliegt, und die zur Zeit der Beobachtung völlig schwindelfrei sind, gelingt es manchmal durch genaues Nachforschen festzustellen, dass doch einmal, wenn auch nur kurze Zeit, Schwindel vorhanden war, aber vielleicht nur wenig beachtet wurde.

Dass Schwindelerscheinungen selbst heftigster Natur, nachdem sie eine Zeit lang bestanden haben, vollkommen und dauernd schwinden können, ist eine häufige Beobachtung. Ich theile im Folgenden die Krankengeschichte einer Patientin mit, bei der wir einen derartigen Verlauf verfolgen konnten, da dieselbe für die Erklärung dieses eigenthümlichen Verhaltens von Interesse ist.

Fall 5. D., Selma, 23 J.

Seit 2 Jahren, im Anschluss an das erste Puerperium, Ohreiterung rechts. Nach einer zweiten Entbindung, die vor 4 Wochen stattfand, Exacerbation derselben, 8 Tage später Benommenheit, Schwellung über dem Warzenfortsatz, Erbrechen.

Status 18. Juli 1900. Sehr zart gebaut, über beiden Lungenspitzen Dämpfung. Leichte Benommenheit, Fieber. Ueber dem Proc. mast. Schwellung und Röthung, Gehörgang spaltförmig verengt, starke Eiterung.

Radicalop.: In den Warzenfortsatzzellen und im Antrum Eiter und Granulationen. Keine Complication. Körner'sche Plastik. Verband.

Verlauf zunächst glatt, Wunde heilt gut. Dabei macht die Lungenerkrankung jedoch rapide Fortschritte.

15. Dec. 1900 ist die Wunde fast ganz epidermisirt, bis auf eine Stelle am Promontorium, an der rauher Knochen freiliegt. An dieser Stelle bildet sich eine immer tiefer greifende Necrose. Ende December treten plötzlich heftigste Schwindelerscheinungen auf, die der Pat. jede Bewegung im Bett unmöglich machen. In der Gegend des Promontoriums

bildet sich ein tiefer Krater, der offenbar ins Labyrinth führt, und sich zusehends vergrössert. Die Schwindelerscheinungen dauern etwa 6 Wochen in gleicher Heftigkeit an, um dann nachzulassen und allmählich ganz zu schwinden. Einige Wochen später erliegt die Pat. ihrem Lungenleiden. Bei Besichtigung der Wunde lässt sich feststellen, dass von den Hohlräumen des Labyrinthes nichts mehr vorhanden ist.

Genaue Hörprüfungen fehlen leider.

Wie stimmen nun diese klinischen Beobachtungen mit den oben angedeuteten Anschauungen von der normalen Function des Labyrinthes überein?

Die subjectiven Geräusche lassen sich sehr gut als Reiz-, die Schwerhörigkeit resp. Taubheit als Ausfallserscheinungen deuten. Auch der Schwindel und die Gleichgewichtsstörungen lassen sich ungezwungen durch Reizung eines statischen Endorganes erklären. Unaufgeklärt ist jedoch die Frage, wie es kommt, dass diese Symptome nicht ganz selten fehlen können, während anatomisch das Vorhandensein einer Erkrankung im Vorhof und Bogengängen sicher nachgewiesen ist. Vielleicht ist diese Thatsache in einigen Fällen wenigstens so zu deuten, dass es sich hier um circumscripte Entzündungen gehandelt habe, bei denen Maculae und Cristae acusticae selbst verschont blieben (cf. Brieger (58), p. 22). Immer trifft das jedoch nicht zu. So macht Habermann (17) speciell darauf aufmerksam, dass bei einem seiner Fälle die Crista des hinteren Bogenganges »zum grössten Theil zerstört und necrotisirt« war, ebenso wie die Macula des runden Säckchens, ohne dass im Leben auch nur die geringsten Schwindelerscheinungen nachweisbar waren.

Derartige Fälle sind durch die oben angeführte Hypothese, dass jede Reizung des nervösen Endapparates in Vorhof und Bogengängen Schwindel verursache, nicht zu erklären, wenn wir voraussetzen, dass die Zerstörung stets einen Reiz ausübe. Das scheint nun aber nicht immer der Fall zu sein; vielleicht hat Barnick Recht, wenn er annimmt, dass bei sehr langsamer Zerstörung alle charakteristischen Symptome ausbleiben können. Das Gleiche gilt vielleicht für sehr schnelle Vernichtung der Endorgane.

Das Aufhören des Schwindels nach vollständiger Vernichtung der Weichtheile im Vorhof und Bogengängen passt andererseits wieder vollkommen in den Rahmen unserer Hypothese. Fortdauer des Schwindels auch später noch (Barnick (38) hat einen solchen Fall beschrieben) würde durch Reizung des Nerven selbst zu erklären sein.

Ausfallserscheinungen von Seiten des statischen Organes sind, wie schon oben angedeutet, nur nach doppelseitiger Zerstörung des Labyrinthes zu erwarten, sie kommen, da die Labyrintheiterungen nach Otitis media meist einseitig sind, nur selten zur Beobachtung, häufiger bei Taubstummen, bei denen wir einen doppelseitigen angeborenen oder erworbenen Defect am Labyrinth mit Wahrscheinlichkeit annehmen dürfen.

Kreidl (39) fand, dass die meisten derartigen Individuen bei geschlossenen Augen weder grade gehen noch sich auf einem Bein halten können.

Als eine häufige Begleiterscheinung des durch Labyrintheiterung bedingten Schwindels sehen wir Nystagmus.

Da schon unter normalen Verhältnissen bei künstlich erzeugtem Drehschwindel fast ausnahmslos Nystagmus vorhanden ist, kann uns dieses Zusammentreffen in pathologischen Fällen nicht weiter verwunderlich erscheinen. Durch die erwähnten Untersuchungen Kreidl's ist die directe Abhängigkeit des Nystagmus vom Labyrinth in hohem Maasse wahrscheinlich gemacht, wie der Zusammenhang jedoch im einzelnen zu erklären ist, wissen wir noch nicht.

Jansen hat zuerst auf das häufige Vorkommen von Nystagmus bei Labyrintheiterungen aufmerksam gemacht und als erster ein umfangreiches Material in dieser Richtung untersucht. Bei den von mir aus der Literatur gesammelten Fällen ist nur selten etwas über Nystagmus in der Krankengeschichte notirt, wohl deshalb, weil er meist nicht beachtet wurde, nicht, weil er gefehlt hat.

Jansen sah Nystagmus bei den von ihm beschriebenen 13 Fällen von traumatischer Eröffnung eines Bogenganges stets, bei 97 Fällen von cariöser Bogengangerkrankung ist, wie er angiebt, 19 Mal ausdrücklich das Fehlen von Nystagmus in den Krankengeschichten notirt, 24 Mal das Vorhandensein. Jansen glaubt, dass bei dem Rest der Fälle vielfach nicht auf das Vorhandensein von oscillatorischen Augenbewegungen geachtet worden sei.

Wie Lucae neuerdings auf der Naturforscherversammlung zu Hamburg (1901) mittheilte, beobachtete er unter 289 Fällen von Bogengangsfistel in 31 % Nystagmus, bei traumatischen Bogengangsläsionen stets.

Unsere eigenen Beobachtungen stimmen mit denen der Berliner Klinik ziemlich überein.

Selten wurde anscheinend Nystagmus ohne Schwindel

beobachtet (Lucae Fall 18 und 23), während das umgekehrte Verhalten entschieden häufiger ist.

Der Nystagmus wird in der Regel nur ziemlich kurze Zeit beobachtet, er schwindet meist früher als die Schwindelerscheinungen. Vielleicht haben wir hierin die Erklärung für das Fehlen des Nystagmus zur Zeit der Untersuchung bei noch vorhandenem Schwindel zu sehen.

Anamnestisch lässt sich der Nystagmus, wie schon Jansen betont, wohl nur selten nachweisen, da er den Patienten keine subjectiven Beschwerden verursacht und von der Umgebung leicht übersehen werden kann.

Der Nystagmus ist stets auf beiden Augen vorhanden, in den meisten Fällen horizontal, und tritt ausschliesslich oder wesentlich stärker beim Blick nach der ohrgesunden Seite auf, sehr selten beim Blick nach der kranken Seite (in einem Fall von Jansen und 1 Fall aus meiner Zusammenstellung). Seltener findet sich Nystagmus rotatorius. Brieger (58, p. 23) macht darauf aufmerksam, dass bei isolirten Bogengangserkrankungen der Nystagmus nur beim Blick in bestimmter Richtung auftrete, bei verbreiteten Labyrintheiterungen, »oft bei jeder Fixation überhaupt«, und dass dieses Verhalten prognostisch wichtig sei. »Eine Veränderung der Form des Nystagmus in diesem Sinne muss daher immerhin an die Möglichkeit einer Ausbreitung der Labyrintheiterung und damit an die Gefahr einer Propagation auf die Meningen denken lassen.« Bisher liegen nur Brieger's Beobachtungen in dieser Richtung vor, es empfiehlt sich wohl, allgemein auf dieses Symptom zu achten.

Jansen macht darauf aufmerksam, dass der Nystagmus manchmal unbeständig ist, d. h. bei verschiedenen, in kurzen Zwischenräumen angestellten Beobachtungen bald vorhanden ist, bald fehlt.

Wie oben erwähnt, beobachteten wir bei unserem Fall 4 Pupillenungleichheit, und zwar war die Pupille der ohrgesunden, linken Seite enger als die der rechten. Ob diese verengt, oder jene erweitert war, liess sich nicht entscheiden, beide reagirten prompt. Wir wussten uns dieses Symptom nicht zu erklären, da eine intracranielle Complication als Ursache ziemlich sicher ausgeschlossen werden konnte, und dachten auch zunächst nicht daran, es mit der Labyrintheiterung in Zusammenhang zu bringen. Erst später fand ich bei der Lectüre der Cohn'schen Arbeit über »Nystagmus bei Ohraffectionen« (42), dass dieser Autor eine ähnliche Beobachtung machte bei einem Fall, den wir nach der mitgetheilten Krankengeschichte wohl sicher als Labyrintheiterung deuten

müssen. Auch bei dem Cohn'schen Falle war die Pupille der ohrgesunden Seite die engere, eine Ursache für die Pupillendifferenz liess sich, ausser der Ohrerkrankung, nicht nachweisen. Cohn macht darauf aufmerksam, dass schon Cyon (32) einen Einfluss der Bogengangsreizung auf die Pupillenweite experimentell feststellen konnte. Wenn nun auch die von Cyon bei Thierexperimenten gewonnenen Resultate sich nicht ohne Weiteres auf den Menschen übertragen lassen, und wenn auch die Zahl der vorliegenden Beobachtungen — mir ist nur die von Cohn und unsere eigene bekannt — zu klein ist, um einen sicheren Schluss zu gestatten, so möchte ich doch einen Zusammenhang für nicht unwahrscheinlich halten. Jedenfalls empfiehlt es sich, in Zukunft auf dieses eventuell werthvolle Symptom zu achten.

Neben den angeführten Hauptsymptomen der Labyrintheiterung werden noch einige andere mit einer gewissen Regelmässigkeit beobachtet: heftige Kopfschmerzen und Uebelkeit, die oft von Erbrechen begleitet ist. Da die letztgenannten Symptome auch bei anderen Labyrintherkrankungen zuweilen beobachtet werden, dürfen wir sie wohl ebenfalls meist auf die Eiterung im inneren Ohr zurückführen. Kopfschmerzen sind dagegen so häufig auch bei uncomplicirten Ohreiterungen vorhanden, dass es wohl schwer sein dürfte festzustellen, ob die primäre Ohrerkrankung, oder ihre Fortleitung aufs Labyrinth sie verursachte.

4. Verlauf und Ausgänge der Labyrintheiterungen.

Schon aus dem im vorigen Abschnitt über die Symptome Gesagten geht hervor, dass das klinische Bild der Labyrintheiterung in den einzelnen Fällen ausserordentlich verschieden sein kann. Einerseits sehen wir Fälle von stürmischem Verlauf, die in kürzester Zeit zum Tode führen, andererseits exquisit chronische Fälle mit schleppendem, heimtückischen Verlauf, und zwischen beiden Extremen alle möglichen Zwischenstufen.

Beispiele der erst erwähnten, acuten Form sehen wir nicht selten bei Labyrintheiterungen in Folge von Traumen, also z. B. nach Steigbügel-Luxation, Schädelbasisfracturen und Läsionen durch directe Gewalt. Der Verlauf ist in solchen Fällen häufig typisch. Bei Schädelbasisfracturen z. B. wird meist nach anfänglicher Blutung ein mehr oder weniger reichlicher Ausfluss von Liquor cerebrospinalis aus dem Gehörgang beobachtet. Dieses Symptom ist ausserordentlich verdächtig, jedoch nicht sicher beweisend für eine Eröffnung der Labyrinthkapsel. Es ist stets dabei zu bedenken, dass die

Cerebrospinalflüssigkeit auch direct aus dem Schädelcavum stammen kann, indem sie durch eine Fractur im Tegmen tympani abfliesst.

Andererseits beweist das Fehlen dieser Erscheinung nichts gegen eine Labyrinthläsion, wir vermissen es, wenn das Trommelfell nicht rupturirt ist, und sehen dann statt dessen zuweilen Liquor cerebrospinalis durch die Nase abfliessen.

Wenn wir demnach aus dem Ausfliessen von seröser Flüssigkeit allein auch keinen bestimmten Schluss auf eine Betheiligung des Labyrinthes ziehen können, so wird dieselbe absolut sicher bewiesen, wenn wir daneben typische »Labyrinthsymptome« beobachten können.

Bleibt eine Infection des Mittelohrs aus, dann heilt meist die Fracturlinie in der Labyrinthwand, die Gefahr einer Labyrintheiterung ist vermieden. Jedoch ist in den meisten Fällen Taubheit oder hochgradige Schwerhörigkeit die dauernde Folge.

Viel ungünstiger ist der Verlauf meist, sobald eine Mittelohreiterung hinzutritt. In manchen Fällen pflanzt dieselbe sich rapid auf Labyrinth und Meningen fort und führt in kurzer Zeit zum Tode.

Das ist aber keineswegs die Regel. In vielen Fällen scheint vielmehr durch das Auftreten der Otitis media das Befinden des Patienten kaum verändert, die event. durch das Trauma bedingten Hirnsymptome schwinden mehr und mehr, und der Patient geht anscheinend seiner Heilung entgegen. Da treten plötzlich, oft erst nach vielen Wochen, meningitische Symptome auf, die immer stürmischer werden und unaufhaltsam zum Tode führen. Bei der Autopsie findet sich dann eine durch Vermittelung einer Labyrintheiterung entstandene Meningitis.

Derartige Fälle werden von Scheibe, Politzer, Schmiedicke und anderen berichtet. Als Paradigma für diese Verlaufsart sei der Politzer'sche (40) Fall angeführt.

Ein kräftiger, 40 jähriger Mann stürzt in einem Ohnmachtsanfall zu Boden, nach dem Erwachen aus mehrstündiger Besinnungslosigkeit ist völlige Taubheit beiderseits vorhanden, daneben Erbrechen, Ohrensausen, Schwindel. Nach 4 Wochen ist soweit Besserung eingetreten, dass Patient das Bett verlassen kann, 14 Tage später reist er nach Wien zur Consultation. Politzer constatirte complete Taubheit bei intactem Trommelfell; Muskulatur kräftig und Bewegungen der Extremitäten ungehindert, Patient geht jedoch wie ein Betrunkener. Im Uebrigen macht er einen vollkommen gesunden Eindruck. Therapeutischer Versuch mit Kal. hydrojodicum. 6 Tage später plötzlich Frostanfall, Erbrechen, Irrereden, Unruhe. Tod zwei Tage später an foudroyanter Meningitis. Sectionsbefund: Eitrige Meningitis, links Paukenhöhle normal, Basisfractur, die durchs linke Vestibulum geht, in demselben,

ebenso wie in Schnecke und Bogengängen, stellenweise blutig tingirter, grünlicher Eiter. Infection der Meningen durch Fortleitung entlang dem Acusticus. Auch rechts war das Labyrinth durch die Basisfractur eröffnet, in demselben ein Blutcoagulum, jedoch kein Eiter.

Hier entwickelte sich also 7 Wochen nach dem Trauma noch eine Meningitis, während anscheinend der Patient seiner Genesung entgegenging, jedenfalls nichts auf die drohende Complication hindeutete.

Dass eine Meningitis sich noch nach so langem Zeitraum im Anschluss an eine Labyrinthverletzung entwickelt, scheint selten zu sein, ich habe in der Literatur nur den angeführten Fall gefunden. Auftreten einer Meningitis nach einem kürzeren Intervall, in dem nur die Symptome der Labyrinthläsion constatirt werden konnten, wird öfters beobachtet. (Scheibe (41) ein Fall 7 Tage, ein Fall 16 Tage, Politzer (2) 28 Tage.)

Nicht immer nimmt die traumatische Labyrintheiterung einen so unglücklichen Verlauf, auch Fälle, bei denen schon Symptome einer meningitischen Reizung vorhanden waren, können noch spontan zur Ausheilung gelangen. Als Beispiel diene ein von Schwartze (43) publicirter Fall von Stricknadelverletzung. Die Folge der Verletzung war zunächst heftiger Schwindel und starker Schmerz neben reichlichem Ausfluss von Liquor cerebrospinalis. Schon am nächsten Tage kamen hohe Temperatursteigerung und Zeichen einer meningealen Reizung hinzu (Delirien, Nackenschmerzen), so dass die von Schwartze bei der Aufnahme gestellte ungünstige Prognose sich zu bestätigen schien. Die bedrohlichen Symptome blieben etwa 3 Wochen lang bestehen, um dann allmählich abzuklingen, 4 Wochen nach der Verletzung konnte die Patientin als geheilt vorgestellt werden. Die damals anscheinend noch vorhandenen Gleichgewichtsstörungen verschwanden allmählich, während das Hörvermögen — schon bald nach der Verletzung wurde Taubheit auf dem kranken Ohr constatirt — sich nicht besserte.

Schwartze deutete damals die meningealen Reizerscheinungen als bedingt durch »febrile Hirnhyperämie«, »die Ursache der Hirnhyperämie ist gegeben durch den Abfluss von Liquor cerebrospinalis, weil der früher von Liquor eingenommene Raum im Schädel durch vermehrte Blutfülle der Hirngefässe ersetzt werden muss«. Eine Meningitis basilaris glaubte er ausschliessen zu dürfen wegen des andauernd freien Bewusstseins und wegen des Fehlens der Lähmung von Hirnnerven und der Nackenstarre, ausserdem, weil er eine Infection des Schädelinnern bei Fehlen einer Ohreiterung für unwahrscheinlich hielt.

Wir wissen heute jedoch, dass nicht selten bei circumscripten Meningitiden die von Schwartze angeführten Symptome fehlen können und ich halte es nach dem ganzen Krankheitsbild für viel wahrscheinlicher, dass es sich um eine von einer Labyrintheiterung aus inducirte lokale Meningitis gehandelt habe. Dass dabei eine Mittelohreiterung nicht beobachtet wurde, ist interessant, es spricht jedoch durchaus nicht gegen die Möglichkeit einer Labyrinthinfection, da die ins Labyrinth eingedrungene Stricknadel wohl kaum aseptisch war. Bei einem von v. Tröltsch angeführten Fall war der Verlauf weniger glücklich, der Patient erlag einer Meningitis, ebenso einer der Fälle aus Delstanche's Klinik, während die beiden übrigen, sowie die Fälle von Brieger und Kayser zur Heilung kamen, ohne dass anscheinend eine Labyrinthinfection eingetreten wäre.

Die im Verlauf von acuten Infectionskrankheiten, vor allem bei Scharlach, entstandenen Labyrintheiterungen zeigen meist einen stürmischen Verlauf: plötzliches Einsetzen heftiger Schwindelerscheinungen mit schnellem Verlust des Hörvermögens, das bei Scharlach meist dauernd hochgradig geschädigt bleibt.

Auch die Labyrinthentzündungen dieser Gattung können spontan ausheilen. Coordinationsstörungen bleiben jedoch meist noch monatelang zurück.

Nicht selten jedoch wird die Labyrintheiterung chronisch, die anfangs stürmischen Coordinationsstörungen nehmen allmählich an Heftigkeit ab, nach völliger Zerstörung des Otolithenapparates schwinden sie in der Regel, wie oben angeführt, vollkommen, während die Eiterung in den Hohlräumen des Labyrinthes noch weiter spielt. Gerade die postscarlatinösen Labyrintheiterungen führen anscheinend besonders häufig zu Necrose einzelner Theile des Labyrinthes, unter den 78 von Oesch zusammengestellten Fällen von Sequesterbildung im inneren Ohr ist bei 12 ausdrücklich Scarlatina als Ursache der Ohreiterung angeführt. Das ist eine Thatsache, auf die schon Bezold (35) aufmerksam gemacht hat. Bezold hat speciell für die von ihm gesammelten 7 Fälle von Sequesterbildung nach Scharlach die Zeit festgestellt, die zwischen dem Exanthem und Ausstossung der Schnecke verstrichen war. Dieselbe schwankt zwischen 1 und 39 Jahren, doch ist dabei zu berücksichtigen, dass der Beginn der Labyrintherkrankung nicht mit dem der Mittelohreiterung zusammenzufallen braucht, dass vielmehr in manchen Fällen höchst wahrscheinlich erst nach Verlauf von Jahren die Mittelohrerkrankung aufs innere Ohr übergreift.

Die scarlatinösen Labyrintherkrankungen zeichnen sich, wie aus dem Gesagten hervorgeht, meist durch einen wenigstens im Anfang stürmischen Verlauf aus, der wohl durch die Virulenz der Infectionserreger und die dadurch bedingte schnelle Ausbreitung der Entzündung verursacht ist.

Auch die im Anschluss an gewöhnliche acute Mittelohreiterungen auftretenden Labyrinthentzündungen können unter ähnlichen stürmischen Symptomen verlaufen. Viel häufiger ist aber bei acuten Fällen ein schleichender, larvirter Verlauf der Labyrinthinfection beschrieben. Ausserordentlich lehrreich ist in dieser Hinsicht ein Fall von Habermann (17): Der Patient, der an einer acuten Otitis media litt, ging an einer vom Labyrinth aus inducirten Meningitis zu Grunde, ohne dass während des ganzen Verlaufes irgend ein Symptom ausser Schwerhörigkeit eine Erkrankung des inneren Ohres verrathen hätte, so dass Habermann gar nicht an die Möglichkeit einer Labyrintheiterung dachte.

Bei einem Patienten Scheibe's (28) traten die Symptome einer Labyrintheiterung erst auf, als der Patient nach Heilung einer Warzenfortsatzoperation aus der Behandlung entlassen war, ohne dass vorher auch nur das Geringste auf ein Uebergreifen der Eiterung aufs innere Ohr hingedeutet hätte. Der Tod erfolgte 3 Wochen später an Meningitis.

Die durch eine chronische Otitis media verursachten Labyrintheiterungen können ebenfalls in der verschiedensten Weise verlaufen. Wie aus den angeführten Beobachtungen von Jansen, Lucae und uns hervorgeht, treten bei der Mehrzahl der Fälle Coordinationsstörungen bezw. Schwindelerscheinungen in den verschiedensten Graden auf, oft in Begleitung anderer typischer Labyrinthsymptome. Wenn die Patienten in unsere Behandlung treten, erfahren wir dann meist, dass nach oft jahrelangem Bestehen einer Ohreiterung sich diese Symptome plötzlich oder allmählich eingestellt haben, oft sind sie bereits im Abklingen begriffen oder ganz verschwunden, in anderen Fällen noch sehr ausgeprägt. In einem nicht unbeträchtlichen Prozentsatz ist ungefähr gleichzeitig mit den Labyrinthsymptomen eine Facialislähmung aufgetreten.

Während in der Regel die Symptome einer Warzenfortsatzerkrankung den Labyrintherscheinungen schon voraus gingen, können dieselben bei anderen Fällen vollkommen fehlen, wie z. B. bei unserem weiter unten zu erwähnenden Fall D. (Fall 14.)

Neben diesen markanten Fällen kommen auch bei chronischer Mittelohreiterung solche mit larvirtem Verlauf vor, d. h. solche, bei denen das Uebergreifen der Otitis media aufs Labyrinth durch nichts gekennzeichnet ist.

Die tuberculösen Labyrinthaffectionen unterscheiden sich in der Regel nur durch den Character der primären Ohrerkrankung von den eben erwähnten Formen. Hervorzuheben ist nur der Umstand, dass nicht ganz selten Taubheit eintritt, bevor sich Coordinationsstörungen bemerkbar machen. Die Erklärung dürfte wohl darin zu suchen sein, dass gerade bei Tuberkulose der Einbruch ins Labyrinth mit einer gewissen Vorliebe an der Promontorialwand, d. h. also in die unterste Schneckenwindung erfolgt, so dass bei der zuweilen langsamen Ausbreitung des Processes die Schnecke eher erkrankt als Vorhof und Bogengänge.

Ich habe bisher nur den Verlauf der Labyrintheiterungen geschildert, so lange dieselben uncomplicirt sind. Sehr häufig wird aber das Bild wesentlich beeinflusst durch das Hinzutreten von Folgeerkrankungen, und da der hierdurch bedingte Verlauf vielfach characteristischer für die Labyrintheiterung ist als die Symptome der letzteren allein, empfiehlt es sich wohl, denselben einige Aufmerksamkeit zu schenken.

Die Wege, welche die Eiterung bei ihrer Weiterverbreitung ins Schädelinnere benutzen kann, habe ich bereits bei Besprechung der pathologisch anatomischen Verhältnisse erwähnt, es sind die Bahnen des Acusticus und seiner Aeste, die Aquäducte, und durch Arrosion der vertikalen Bogengänge entstandene Fisteln.

Am häufigsten pflegt allem Anschein nach die Ausbreitung den Nervenbahnen entlang zu sein. Unter den 198 von mir aus der Literatur zusammengestellten Fällen war 108 Mal eine Infection des Schädelinneren erfolgt, 43 Mal war der Infectionsmodus genauer festzustellen. In mehr als der Hälfte der letztgenannten Fälle, d. h. 25 Mal, war die Infection durch den Porus acusticus internus erfolgt, einmal durch diesen und die Aquäducte, 8 Mal durch den Aquäductus vestibuli, einmal durch den Aquäductus cochleae und 8 Mal durch Fisteln in den verticalen Bogengängen.

Die Fortleitung entlang den Nervenbahnen scheint demnach, wenn meine Zusammenstellung ein annähernd richtiges Bild giebt, häufiger zu erfolgen, als die Infection auf den anderen Wegen zusammengenommen.

Was die relative Häufigkeit der verschiedenen Ausgänge der Labyrintheiterungen betrifft, so ergiebt meine Zusammenstellung folgende Resultate:

Heilung trat ein bei	92	Fällen
Tod an Meningitis in	60	«
Meningitis + Hirnabscess	6	«
Tod an Kleinhirnabscess allein . . .	13	«
Ausgang unbekannt	2	«
Tod durch anderweitige Erkrankung . .	25	«

Von Jansen's 137 Fällen von Bogengangs- bezw. Labyrintheiterung starben 34 Patienten, jedoch nur die Hälfte an den Folgen der Eiterung selbst, und zwar 15 an Meningitis, 2 an Kleinhirnabscess. Lucae hatte unter seinen Fällen keinen Exitus zu verzeichnen.

Wir hatten an unserer Poliklinik unter 21 sicher beobachteten Fällen von Labyrintheiterung einmal Tod durch Kleinhirnabscess (der Fall ist hier nicht ausführlich mitgetheilt), 6 Mal Tod an vom Labyrinth ausgehender Meningitis zu beklagen, 4 Mal Tod durch anderweitige Ursachen.

Das Verhältniss zwischen Heilung und Todesfällen ist demnach bei den in der Literatur niedergelegten Fällen ungünstiger, als bei dem Material von Jansen. Das ist wohl in sehr einfacher Weise so zu erklären, dass, besonders in früheren Jahren, die Diagnose einer Labyrintheiterung sehr häufig erst bei der Section gestellt wurde, viel seltener im Leben, so dass also die Fälle mit günstigem Ausgang in meiner Statistik zurücktreten. Die Fälle mit vorwiegender Betheiligung des Bogenganges, die in Jansen's Bericht eine so grosse Rolle spielen und die eine günstigere Prognose bieten, sind in meiner Zusammenstellung bedeutend weniger zahlreich.

Sowohl aus Jansen's Fällen, wie aus den übrigen geht hervor, dass die Labyrintheiterung bedeutend häufiger zu Meningitis als zu Kleinhirnabscess führt. Die Entzündung der weichen Hirnhäute ist demnach diejenige Folgeerkrankung der Labyrintheiterung, der wir in der Praxis am häufigsten begegnen. Es ist deshalb von Wichtigkeit, alle Eigenthümlichkeiten ihres Verlaufs möglichst genau festzustellen.

Manchmal tritt die Meningitis nach mehr oder weniger langem Bestehen der Labyrinthaffection apoplectiform auf, und ihre typischen Symptome entwickeln sich so rapid, dass ein Zweifel über die Natur der Erkrankung kaum lange bestehen kann. Ich habe bereits oben ein Beispiel für einen derartigen Verlauf angeführt (Fall von Politzer,

cf. p. 39). Bei derartigen Fällen gelangen offenbar plötzlich grössere Mengen von Infectionserregern ins Schädelinnere, die schnell zu einer ausgedehnten Infection der Meningen führen. Nicht selten kommt es jedoch unter Bedingungen, die wir noch nicht kennen, zu circumscripten Entzündungsprozessen in der Umgebung der Eingangspforte ins Cavum cranii, und wir sehen dann manchmal eine Reihe von an sich nicht characteristischen Symptomen, die jedoch den Erfahrenen an ein Uebergreifen der Eiterung auf die Meningen denken lassen.

Einen Fall aus unserer Beobachtung, der einen derartigen Verlauf zeigte, habe ich bereits an anderer Stelle ausführlich beschrieben (44).

Der Vollständigkeit halber sei im Folgenden die Krankengeschichte im Auszug mitgetheilt.

Fall 6. Es handelte sich um einen Patienten, bei dem nach der Entfernung eines Eiterherdes im Warzenfortsatz, nach breiter Eröffnung des Labyrinthes und Entfernung eines Schneckensequesters während der anscheinend fortschreitenden Reconvalescenz zeitweise Temperatursteigerungen und heftige Kreuzschmerzen auftraten, während Zeichen einer allgemeinen Meningitis fehlten. Diese Symptome, sowie eine Stauungspapille, die während unserer Beobachtung zunahm, liessen uns an eine circumscripte Meningitis denken, der Patient ging dann auch nach wochenlangem Bestehen dieses Bildes rapid unter den typischen Symptomen der Hirnhautentzündung zu Grunde. Bei der Autopsie fand sich in der That eine circumscripte Leptomeningitis, von der aus sich der Eiter im Subduralraum und in den Maschen der Arachnoidea weiter verbreitet hatte.

Dass gerade Kreuz- bezw. Rückenschmerzen allen übrigen meningitischen Reizsymptomen längere Zeit vorausgehen, wie im vorliegenden Fall, ist eine Erscheinung, die wir wiederholt beobachten konnten, wenn eine Meningitis der hinteren Schädelgrube sich entwickelte. Sie hat deshalb, wenn sie im Verlauf einer Labyrintheiterung auftritt, eine ominöse Bedeutung.

Um eine circumscripte Meningitis hat es sich wahrscheinlich auch bei einem zweiten Falle gehandelt, den wir mit den Herren der chirurgischen Klinik zusammen beobachtet haben (siehe weiter unten Fall 8).

Bei diesem Patienten fehlt allerdings der Beweis für die Richtigkeit meiner Anschauungen durch die Autopsie, doch zeigen die Symptome eine grosse Aehnlichkeit mit denen des erst erwähnten Falles.

Eine Reihe von interessanten Beobachtungen ähnlicher Fälle verdanken wir Brieger (45).

Der eine derselben zeigte im Anschluss an eine Labyrintheiterung wiederholt Anfälle von heftigstem Kopfschmerz, Gleichgewichtsstörungen, Pulsverlangsamung und Fieber, neben einer eigenthümlichen Form von Diplopie mit gleichnamigen Doppelbildern. Jedesmal besserte sofort eine während der Attaque ausgeführte Lumbalpunction sämmtliche Symptome, auch die Blicklähmung. Ob in der Punctionsflüssigkeit Bakterien nachweisbar waren, ist nicht erwähnt. Da der Patient geheilt wurde, fehlt eine sichere Grundlage für die Beurtheilung der anatomischen Veränderungen, die dem geschilderten klinischen Bilde zu Grunde lagen. Ich möchte mich jedoch Briegér's Ansicht, dass es sich um eine circumscripte Meningitis gehandelt habe, anschliessen.

Brieger weist auf die grosse Aehnlichkeit der Symptome dieses, sowie verschiedener anderer von ihm beobachteter Fälle mit dem Bilde der Meningitis serosa hin, ebenso Jansen (46). Beide betonen die Häufigkeit des Zusammentreffens von Labyrintheiterungen mit dem klinischen Bild der Meningitis serosa und heben hervor, dass oft mit Beseitigung des Eiterherds in dem inneren Ohr auch die erwähnten Symptome schwinden. Brieger hält es für in »hohem Maasse zweifelhaft, ... dass es eine vom Ohr aus inducirte Meningitis serosa ohne gleichzeitige Labyrintheiterung giebt«.

Ich glaube allerdings nicht, dass wir bei dem gegenwärtigen Stand der Frage nach der Natur der Meningitis serosa berechtigt sind, schon ein definitives Urtheil zu fällen. Soweit ich jedoch das vorliegende Beobachtungsmaterial übersehen kann, scheint mir dasselbe die angeführte Ansicht von Brieger und Jansen zu bestätigen.

Bei derartigen Fällen ist, wie ich oben bereits erwähnte, die secundäre Erkrankung, d. h. die Meningitis, in ihrem Verlauf oft charakteristischer als die primäre Labyrintherkrankung.

Zweifellos giebt es jedoch neben diesen Fällen, bei denen sich die beginnende Meningitis durch einige, wenn auch nicht eindeutige, Symptome verräth, eine Anzahl anderer, bei denen die vorhandene circumscripte Entzündung der Meningen latent bleibt, sei es, dass ihre Symptome durch die primäre Ohrerkrankung verdeckt werden, oder dass sie wie die Labyrinthinfection symptomlos verläuft.

Durch das Hinzutreten eines Kleinhirnabscesses wird der Verlauf der Labyrintheiterung in der Regel weit weniger charakteristisch beeinflusst, als durch eine secundäre Meningitis.

Den Grund hierfür haben wir wohl darin zu suchen, dass die Symptome beider Affectionen häufig eine gewisse Aehnlichkeit zeigen,

so dass es unter Umständen schwierig sein kann, zu entscheiden, welche von beiden vorliegt, noch schwieriger jedoch, ob nicht beide zusammen vorhanden sind.

Ich möchte nur noch kurz auf den Einfluss einiger anderer Folgeerkrankungen auf den Verlauf der Labyrintheiterungen hinweisen.

Wie oben erwähnt, entsteht nicht selten durch Arrosion eines oder beider verticalen Bogengänge ein extraduraler Abscess in der hinteren Schädelgrube, der auch auf die mittlere Schädelgrube übergreifen kann. In den von Jansen (13) beobachteten Fällen war einseitiger Kopfschmerz in Stirn, Auge oder Hinterkopf neben deutlichen Labyrinthsymptomen vorhanden, niemals Fieber. Einigemale wurde Nackensteifigkeit constatirt, ehe Meningitis sicher festgestellt war. Ferner wissen wir, dass zuweilen bei extraduralen Abscessen eine ausgeprägte Schmerzhaftigkeit für Percussion über der erkrankten Stelle gefunden wird, seltener Stauungspapille und Neuritis optica, Somnolenz, Pulsverlangsamung, Sprachstörungen und gekreuzte Paresen (47).

Das Alles sind Symptome, die sich bei Labyrintheiterung allein kaum finden, die uns also, wenn sie im Verlauf einer Labyrintheiterung auftreten, wohl beweisen, dass eine intracranielle Complication hinzugetreten, nicht jedoch, welcher Natur dieselbe ist, da sie sich nicht selten auch bei anderen Erkrankungen finden. Besonders charakteristisch wird demnach der Verlauf der Labyrintheiterungen durch das Hinzutreten eines extraduralen Abscesses nicht beeinflusst.

Ueber die Symptome des Empyems des Saccus endolymphaticus sind unsere Erfahrungen noch sehr gering. Nach Jansen (13) werden durch dasselbe meningitische Reizsymptome ausgelöst, ohne dass bereits eine eitrige Meningitis besteht. Im Uebrigen handelt es sich um das Bild »einer schweren Krankheit mit hohem Fieber, trockener belegter Zunge, . . . heftigen Kopfschmerzen« etc., eine Symptomgruppe also, die sich von der einer circumscripten Meningitis oder einer anderen Complication wohl kaum unterscheidet.

Ich habe im Vorstehenden zunächst Verlauf und Ausgänge der Labyrintheiterung zu schildern versucht, wie wir sie bei sich selbst überlassenen, d. h. nicht operativ behandelten Fällen sehen. Sehr häufig werden wir jedoch zu einem operativen Eingriff veranlasst, sei es durch die Labyrintheiterung selbst, oder durch die primäre Ohreiterung. Es ist deshalb wichtig, sich klar zu machen, in welcher

Weise der Verlauf der Erkrankung durch diese Eingriffe in der Regel beeinflusst wird.

Oft erzielen wir durch dieselbe günstige Resultate, nicht gerade selten erreichen wir jedoch das Gegentheil von dem, was wir durch unser Vorgehen bezweckt hatten. Die Erfahrungen, die in der letzterwähnten Richtung gemacht wurden, sind noch relativ jung, verdienen aber sehr, beherzigt zu werden.

Ich werde im Folgenden die verschiedenen Verlaufsmöglichkeiten zusammenstellen.

In einer Reihe von Fällen ist der Einfluss unseres operativen Eingreifens entschieden ausserordentlich günstig; nicht selten sehen wir, auch ohne dass das Labyrinth selbst irgendwie operativ angegriffen worden wäre, vorhandene Reizerscheinungen nach einer Warzenfortsatzoperation oder nach der Entfernung von Granulationen zurückgehen und dauernd verschwinden, zuweilen, nachdem sie unmittelbar nach der Operation eine kurz dauernde Exacerbation gezeigt haben.

Zum Beleg möge folgende Krankengeschichte aus unserer Beobachtung dienen:

Fall 7. J., Reinhold, 27 J., Schuhmacher.

Anamnese: Seit Kindheit Ohrenlaufen, Ursache unbekannt. Im Uebrigen stets Wohlbefinden, bis vor ca. 14 Tagen. Da plötzlich Schwindel, der so stark wurde, dass Patient seiner Beschäftigung nicht mehr nachgehen konnte. Deswegen Aufnahme in die med. Universitätsklinik. Am 1. November Schüttelfrost, Temperatur 39,3, Zunahme des Schwindels. Deswegen der Privatklinik von Herrn Prof. Kümmel überwiesen.

Status: Kleiner, schwächlicher Mann, starke Kyphoskoliose. Im rechten Gehörgang theils flüssiger, theils eingedickter Eiter. Trommelfellrest mit Hammer erhalten, Warzenfortsatz unverändert, nicht druckempfindlich. R. hochgradige Schwerhörigkeit oder Taubheit.

Nystagmus beim Blick nach links, beim Stehen starkes Schwanken.

Operation: Starke Sclerose des Warzenfortsatzes. Antrum erweitert, in demselben Eiter unter hohem Druck. Antrum communicirt mit einem zweiten, etwa bohnengrossen Hohlraum, dessen mediale Wand von der granulationsbedeckten Sinuswand gebildet wird. Sinus wird freigelegt, bis normale Wand zum Vorschein kommt. Körner'sche Plastik, Ausräumung der Paukenhöhle, in der sich Hammerrest und Ambos finden. Nach Blutstillung mit Wasserstoffsuperoxyd zeigt sich ein Defect an der Kuppe des horizontalen Bogengangs, man sieht deutlich das freigelegte Lumen. Eiter ist in demselben nicht zu sehen. Mit feinem Meissel wird noch ein Stückchen von der lateralen Bogengangswand abgetragen, kein Abfliessen von Liquor cerebrospinalis.

Weitere Freilegung des Labyrinthes wird einstweilen unterlassen. Tamponade, Verband.

Sofort nach der Operation Temperaturabfall, Temperatur dauernd normal. Schwindel verschwindet allmählich, tritt jedoch bei der Entlassung nach 4 Wochen immer noch zeitweise auf. Heilung.

Auch Jansen, Lucae und Brieger (58) haben einen derartig günstigen Einfluss der Operation auf den Verlauf häufig beobachtet, derselbe scheint bei isolirten Erkrankungen des horizontalen Bogengangs in der Mehrzahl der Fälle einzutreten. Wahrscheinlich genügt dann die Eliminirung des primären Eiterherdes im Mittelohr, um den secundären Process im Labyrinth zur Ausheilung zu bringen. Der mikroskopische Befund bei unserem oben beschriebenen Fall K. (Fall 1) beweist, dass die Bedingungen für eine derartige Spontanheilung unter Umständen recht günstig sind.

Bei anderen Patienten sehen wir nach dem operativen Eingriff Reizerscheinungen entweder erst auftreten oder, wenn sie vorhanden waren, an Intensität bedeutend zunehmen. Jansen sah das wiederholt bei seinen Fällen, auch Brieger (58) betont diese Möglichkeit. Wir konnten etwas derartiges bei einem Patienten beobachten, der nie Symptome einer Labyrintheiterung gezeigt hatte, und bei dem nach der Entfernung von Granulationen die heftigsten Reizerscheinungen sich einstellten.

Fall 8. E., Otto, 28 Jahre, Arbeiter.

Anamnese: Seit 6 Wochen (?) nach frischem Schnupfen rechts Ohrenlaufen und Schmerzen.

Status: Rechts im Gehörgang viel Eiter, von hinten oben grosser Polyp herunterhängend. — Entfernung der Granulation mit Schlinge und Curette.

Am nächsten Morgen Temperatur 38,5, starke Kopfschmerzen, Schwindel, Erbrechen, leichte Nackenstarre. Deshalb sofort Radicaloperation (chirurgische Klinik).

Operation am 19. September 1899: Sclerose des Warzenfortsatzes. Antrum auf etwa Haselnussgrösse erweitert, gefüllt mit Granulationen und übelriechendem Eiter. Dura der mittleren Schädelgruppe freiliegend. Sinus wird aufgesucht, Wand unverändert, deutliche Pulsation. Probepunction ergiebt flüssiges Blut. In der Gegend des horizontalen Bogenganges eine Fistel. Bei Ausräumung der Paukenhöhle zuckt der Facialis wiederholt. Körner'sche Plastik, Tamponade, Verband.

Am Abend nach der Operation deutliche Facialislähmung rechts. Subjectives Befinden etwas besser.

20. September: Temperatursteigerung bis 38. Benommenheit geringer, ebenso Kopf- und Nackenschmerzen. 21. September Mittags

Frösteln, Abends Temperatur 39,5. Vom 22.—30. September Temperatur normal, subjectives Wohlbefinden. Am 26. September ophthalmoskopische Untersuchung: Rechts Neuroretinitis, Netzhautblutungen. Linkes Auge normal.

1. October: Plötzliches Ansteigen der Temperatur auf 39,7. An der Wunde keine Ursache dafür zu finden. Während der nächsten Tage allmählicher Temperaturabfall bis 37,6. Patient klagt über Stirnkopfschmerzen. 4. October: Neuer Temperaturanstieg bis 39. Deshalb nach Spaltung der Wundränder Revision der Wunde. Nirgends eine Eiterretention. Probepunction des Sinus und der mittleren Schädelgrube negativ.

5. October: Temperaturabfall. Ophthalmoskopisch auch links Neuroretinitis. Eine dem Patienten vorgeschlagene Operation wird abgelehnt. Vom 7.—14. October abendliche Temperatursteigerungen bis 39, vom 15. October ab normale Temperaturen. Das subjective Befinden bessert sich, Patient hat keine Kopfschmerzen mehr, dabei nimmt aber die Neuroretinitis zu.

26. October: Patient fühlt sich vollkommen gesund, wird auf seinen Wunsch nach Hause entlassen. Augenbefund bei der Entlassung unverändert. Patient stellt sich nicht wieder vor, jedoch ergeben mündliche Erkundigungen, die etwa ein Vierteljahr später eingezogen werden, dass er vollkommen gesund ist und seine schwere Arbeit verrichtet.

Ich werde auf den Fall unten noch einmal zurückkommen.

Wahrscheinlich haben wir uns in solchen Fällen den Zusammenhang zwischen dem geringfügigen Eingriff und der Exacerbation der Labyrintheiterung so zu erklären, dass es durch die auf den Eingriff folgende reactive Schwellung zu einer Verlegung des Eiterabflusses aus der Labyrinthfistel kommt, und in Folge dessen eine Eiterretention im Labyrinth eintritt, eventuell Weiterverbreitung eines vorher lokalen Entzündungsprocesses.

Es ist also zweifellos, dass bei dem angeführten Fall der Einfluss unserer Operation auf die Labyrintheiterung zunächst nicht günstig war, wenn der Patient auch schliesslich geheilt wurde.

Nicht immer ist der Ausgang so glücklich, bei einer ganzen Reihe von Fällen ist es vielmehr sicher, dass der operative Eingriff eine rapide Weiterverbreitung der Labyrintheiterung in's Schädelinnere, eine Meningitis mit tödtlichem Ausgang zur Folge gehabt hat.

Sehr interessante Aufschlüsse giebt in dieser Richtung eine von Heine (29) publicirte Zusammenstellung von 63 Todesfällen an uncomplicirter Meningitis, die in der Berliner Klinik von 1881 bis 1900 beobachtet wurden. Von diesen 63 Meningitiden waren 22 durch

Infection vom Labyrinth aus entstanden. Ein Theil dieser letzteren wurde nicht operirt, bei anderen waren, soweit ich das aus den sehr summarischen Krankengeschichten entnehmen kann, schon vor der Operation meningitische Symptome vorhanden.

Bei 10 Fällen jedoch, also fast der Hälfte, entwickelte sich die Meningitis unmittelbar im Anschluss an die Operation (Fall 3, 16, 35, 36, 40, 43, 44, 47, 59, 63), so dass wir bei objectiver Betrachtung eine Abhängigkeit wohl annehmen müssen. 2 Mal war die primäre Ohreiterung acut, 8 Mal chronisch. Zeichen von einer Erkrankung des Labyrinths waren, soweit ich das aus den Krankengeschichten ersehen kann, 4 Mal vorhanden (Fall 16, 40, 47, 63). Bei den übrigen Fällen scheint die Labyrintheiterung latent verlaufen zu sein. Ob bei dem betreffenden Patienten schon vor der Operation eine circumscripte Meningitis vorhanden war, lässt sich nicht entscheiden; Symptome, die dafür gesprochen hätten, sind nicht erwähnt, doch kann ja bekanntlich ein abgekapselter Herd in den Meningen längere Zeit vorhanden sein, ohne dass er sich bemerkbar macht. Schuld an der Weiterverbreitung trägt wohl zweifellos die durch den Gebrauch des Meissels bedingte Erschütterung, sei es, dass dadurch Verwachsungen innerhalb der Meningen zerrissen werden, sei es, dass der Eiterprocess im Labyrinth dadurch zum Aufflackern gebracht, bezw. Eiter direct aus dem Labyrinth in's Schädelinnere transportirt wird.

Unter den übrigen von mir aus der Literatur zusammengestellten Fällen befinden sich ebenfalls einige, bei denen höchst wahrscheinlich die Operation den Ausbruch der Meningitis verursacht bezw. beschleunigt hat.

In neuester Zeit haben Brieger (45) und Gradenigo (49) ausdrücklich auf diese Gefahr hingewiesen. Brieger (58) verlor von 169 Patienten, bei denen die Radicaloperation aus prophylactischer Indication vorgenommen wurde, 8 Patienten, 3 an Tuberkulose, unabhängig von der Ohrerkrankung, 5 an Meningitis. Bei sämmtlichen 5 Fällen war die Hirnhautentzündung durch eine klinisch latent gebliebene Labyrintheiterung inducirt, bei 3 entwickelte sich die Meningitis unmittelbar im Anschluss an die Operation.

Auch wir haben 3 Fälle, bei denen die Warzenfortsatzoperation höchst wahrscheinlich den Anstoss zur Ausbreitung der Eiterung vom Labyrinth auf die Meningen abgab, beobachtet. Dieselben sind bereits an anderer Stelle publicirt (48), so dass ich mich hier auf eine kurze Wiedergabe beschränken kann.

Fall 9. A., Paul, 19 Jahre. Antrumaufmeisselung wegen acuter Otit. media. Zunächst normaler Wundverlauf, 7 Tage p. o. plötzlich Temperatursteigerung auf 39,6°, Kopfschmerzen, Schüttelfrost, Schwindel. Schnell entwickelt sich das Bild einer typischen Meningitis, Tod 8 Tage später. Sectionsbefund: Meningitis der Basis und beider Convexitäten. Zwischen Par. ac. int., Aquaed. cochl. und Hiat. subarcuat. ein über erbsengrosses Stück Knochen, das der Innenseite des Labyrinthes entspricht, von schmutzig rothgelber Farbe, wie macerirt. Dura hier verdickt und von Granulationen bedeckt.

Fall 10. R., Carl, 30 Jahre. Radicaloperation rechts wegen verschleppter acuter Otit. media. Vor der Operation keine Labyrinthsymptome, rechts besteht Facialisparese. 6 Tage nach der Operation Strabismus divergens, Nystagmus horizontalis, beiderseits beginnende Neuritis optica. Am nächsten Tag Schwindel, dann allmählich Entwicklung des typischen Krankheitsbildes der Meningitis. 11 Tage p. o. Exitus. Sectionsbefund: Diffuse Meningitis der Basis und der rechten Convexität. Ausgangspunkt offenbar das rechte Labyrinth, mikroskopische Untersuchung steht noch aus.

Fall 11. H., 38 Jahre. Radicaloperation wegen chronischer Otitis media rechts mit starker Granulationsbildung. In der letzten Zeit vor der Operation öfters Schwindel, kein Nystagmus.

Operationsbefund: Knochen stark eburnisirt, Antrum erweitert, an der Wand des horizontalen Bogenganges Osteophyten. Fistel im Bogengang nicht zu sehen. 3 Tage p. o. plötzlich Fieber, starker Schwindel, Nystagmus, Nackenstarre. Tod 4 Tage p. o. unter dem Bild einer foudroyanten Meningitis. Autopsie nicht gestattet.

Ferner berichtet Heine (29) über einen Fall, bei dem die Meningitis unmittelbar nach einer Chromsäureätzung in der Paukenhöhle zum Ausbruch kam, und bei dem die Autopsie als Ausgangspunkt der Hirnhautentzündung ebenfalls eine Labyrintheiterung nachwies (Fall 39). Analog ist ein von Schwartze publicirter Fall.

Während bei so unmittelbarem zeitlichem Zusammenhang zwischen Operation und Ausbruch der Meningitis ein Zweifel über das ursächliche Verhältniss kaum bestehen kann, liegt die Sache weniger klar, wenn zwischen der Operation und Manifestwerden der Meningitis ein längerer Zeitraum verstrichen ist. Bei Heine's Fällen war das zweimal der Fall (Fall 12 3 Wochen, Fall 38 ca. 40 Tage), ebenso bei 2 Fällen von Brieger (58) und wir haben einen Fall beobachtet, der wahrscheinlich analog ist.

Fall 12. S., Wilhelm, 40 Jahre, Arbeiter.

Anamnese. Pat. steht seit längerer Zeit wegen einer mit starker Granulationsbildung einhergehenden Mittelohreiterung in Behandlung der

Poliklinik. Wiederholt wurden cholesteatomatöse Massen ausgespült. In letzter Zeit öfters Schwindel. Deshalb wird dem Pat. die Radicaloperation vorgeschlagen.

31. Mai 1900. Im Antrum kleines Cholesteatom, sonst nichts Besonderes. Nach der Operation leichte Facialisparese, die bis zum nächsten Tag noch zunimmt. In den ersten Tagen post op. ziemlich starker Schwindel, der nach 8 Tagen schwindet. Glatter Wundverlauf. Nach ca. 4 Wochen wird Pat. in poliklinische Behandlung entlassen, nach ca. 6 Wochen ist die ganze Wundhöhle epidermisirt. Pat. giebt auf Befragen an, dass er sich ganz wohl fühle. 5 Tage nach der letzten Vorstellung erhalten wir die Nachricht, dass der Pat. vor 2 Tagen ganz plötzlich gestorben sei. Section wegen vorgeschrittener Fäulniss nicht mehr möglich. Von den Verwandten erfahren wir, dass Pat. seit der Operation fast ununterbrochen an heftigen Kopfschmerzen gelitten habe, dass er dieselben aber absichtlich den Aerzten verheimlicht habe, da er eine zweite Operation gefürchtet habe. Zwei Tage vor seinem Tode seien die Kopfschmerzen plötzlich unerträglich heftig geworden. er habe dann bald die Besinnung verloren, es seien Krämpfe eingetreten. Der von den Verwandten consultirte Arzt theilte uns mit, dass der Pat. unter dem Bilde einer typischen Meningitis zu Grunde gegangen sei.

Ob unter solchen Verhältnissen ein ursächlicher Zusammenhang besteht, liesse sich event. durch genaue histologische Untersuchung feststellen. Da solche jedoch einstweilen noch fehlen, sind wir auf Vermuthungen angewiesen.

Auf den Verlauf nach operativer Eröffnung des Labyrinthes selbst werde ich weiter unten, bei Besprechung der Therapie, zurückkommen.

5. Diagnose.

Die Diagnose einer Labyrintheiterung ist manchmal leicht, nämlich dann, wenn die oben beschriebenen Labyrinthsymptome, d. h. Schwindel mit Coordinationsstörungen, hochgradige Schwerhörigkeit resp. Taubheit, Nystagmus, Erbrechen, Kopfschmerz deutlich ausgeprägt z. Z. der Untersuchung noch bestehen, oder wenn durch eine exacte Anamnese festgestellt werden kann, dass sie vorhanden waren.

Was die Feststellung der Taubheit resp. Schwerhörigkeit betrifft, so genügt es wohl, wenn ich auf die bekannten Schwierigkeiten hinweise, die ja von anderer Seite (Bezold, Oesch) schon ausführlich besprochen sind. Erinnern möchte ich nur an die Unzuverlässigkeit des Weber'schen Versuches, auf die besonders Lucae aufmerksam gemacht hat.

Etwas schwieriger könnten event. die Verhältnisse liegen, wenn

zwar alle übrigen eben angeführten Symptome vorhanden sind, Taubheit jedoch fehlt.

Es ist dann die Frage zu entscheiden, ob es sich um eine auf den Vorhofbogengangsapparat beschränkte Labyrintheiterung handelt, oder um eine Cerebellaraffection. Wie wir aus den Beobachtungen über Kleinhirnabscesse wissen, kommen Schwindel, Gleichgewichtsstörungen, Nystagmus und Erbrechen manchmal auch bei Kleinhirnabscessen in ganz ähnlicher Weise vor, so dass es in einzelnen, jedoch anscheinend seltenen Fällen unmöglich sein kann, eine exacte Differentialdiagnose zu stellen.

In der Regel finden sich jedoch eine Reihe von Symptomen, die die Diagnose in einer bestimmten Richtung unterstützen. Vor Allem ist dabei zu berücksichtigen, dass das ganze Krankheitsbild beim Cerebellarabscess häufig viel schwerer ist, als bei einer uncomplicirten Labyrintheiterung. Nicht selten, besonders bei längerem Bestehen, finden sich bei ersterem Abmagerung, grosse Mattigkeit, psychische Veränderungen erwähnt — Symptome, die eine Eiterung im inneren Ohr allein kaum erzeugt. Bei $^2/_3$ der daraufhin untersuchten Fälle wurden nach Okada (50) Veränderungen am Sehnerven — Stauungspapille oder Neuritis optica — gefunden, seltener anderweitige Augensymptome, wie Strabismus, Zwangsstellung der Bulbi, ferner motorische Reiz- und Ausfallserscheinungen im Bereich der Körpermuskulatur. Nicht selten finden sich Pulsverlangsamung und Nackenschmerzen.

Die Coordinationsstörungen bei Kleinhirnabscess sollen nach Okada wenigstens zuweilen einen anderen Charakter zeigen, als die bei Labyrintherkrankungen, und zwar dann, wenn sie sich als typische »cerebellare Ataxie« zeigen. Für letztere ist taumelnder, schwankender Gang charakteristisch, wobei Schwindel vollkommen fehlen kann, durch Schliessen der Augen wird diese Störung nicht vermehrt. Ein Patient Okada's konnte wohl allein stehen, aber nicht ohne Unterstützung gehen.

Okada sagt jedoch selbst, dass »Schwankungen durch Schwindelgefühl von der typischen Cerebellarataxie vielfach schwer zu unterscheiden sind« und dass letztere sich häufig wegen der Schwere der Erkrankung, besonders bei bettlägerigen Patienten, nicht deutlich nachweisen lässt, so dass wir von diesem Symptom nicht allzu viel Unterstützungen für die Differentialdiagnose erwarten dürfen.

Wenn nun auch alle diese Symptome nicht immer die Diagnose eines Kleinhirnabscesses sichern — dieselbe ist bekanntlich nicht in

allen Fällen mit Sicherheit zu stellen —, so sprechen sie doch in der Regel gegen eine uncomplicirte Labyrintheiterung.

In der Praxis scheinen die Fälle, bei denen sich eine Entscheidung nicht treffen lässt, nicht allzu häufig zu sein, wenigstens war in den Fällen von Jansen, Lucae und uns stets eine Differentialdiagnose möglich.

Schwierig oder unmöglich kann die Orientirung sein, wenn beide Erkrankungen combinirt sind. Das kommt nicht selten vor, da nach Okada (p. 337) ungefähr die Hälfte der Kleinhirnabscesse vom Labyrinth aus inducirt ist. Wir haben einen Fall beobachtet, bei dem die Entscheidung nicht möglich war (cf. p. 16), derselbe wird an anderer Stelle publicirt werden.

In zweifelhaften Fällen thut man jedenfalls gut, zunächst an eine Labyrintheiterung zu denken, da diese Erkrankung bei Weitem häufiger ist als der Kleinhirnabscess.

Manchmal können wir, wenn die Diagnose eines Cerebellarabscesses sicher gestellt ist, durch Ausschliessen anderer Momente, die für die Entstehung eines solchen verantwortlich gemacht werden können, das Vorhandensein einer Labyrintheiterung ziemlich bestimmt feststellen. Fehlt z. B. eine Sinuserkrankung, die ja neben Eiterungen im inneren Ohr fast allein als Ursache für Kleinhirnabscesse in Betracht kommt, so ist dadurch beim Vorhandensein der angeführten Symptome eine Labyrintheiterung ziemlich sicher bewiesen. Es empfiehlt sich deshalb wohl, zunächst operativ nach einer solchen zu fahnden, in manchen Fällen wird man dabei Verhältnisse finden, die auf ein Uebergreifen der Eiterung aufs Kleinhirn hindeuten.

Das Bestehen eines Kleinhirnabscesses wird wahrscheinlich gemacht, wenn durch Beseitigung der Labyrintheiterung — wie weit das möglich ist, werde ich weiter unten erörtern — keine wesentliche Besserung erzielt wird.

Sind nun schon die diagnostischen Schwierigkeiten beim deutlichen Vorhandensein der besprochenen Symptome manchmal gross, so sind sie oft unüberwindlich, wenn die charakterischen Erscheinungen nur einzeln oder rudimentär vorhanden sind.

Complete nervöse Taubheit ist entschieden verdächtig, wenn sie unter unseren Augen sich im Verlauf einer Otitis media entwickelt. Sie spricht, wenn andere Symptome fehlen, event. für eine isolirte Schneckenerkrankung.

Dass Hörstörungen bei einer Labyrintheiterung nicht nothwendig vorhanden zu sein brauchen, wurde oben besprochen, ihr Fehlen ist also diagnostisch nicht verwerthbar.

Schwindel allein ist ein ausserordentlich vages Symptom, das sich ausser bei vielen anderen Erkrankungen bei den verschiedensten Ohraffectionen finden kann, ohne dass eine wesentliche Läsion des Labyrinths vorhanden zu sein braucht. Ferner findet er sich, wie Körner und Jansen betonen, gar nicht selten bei anderen endocraniellen Complicationen ohne Labyrinthbetheiligung. Einen sicheren Beweis für das Vorhandensein einer Labyrintheiterung bildet demnach Schwindel allein nicht. Er sollte jedoch, speciell wenn er hochgradig ausgebildet ist, bei gleichzeitig vorhandener Ohreiterung uns stets veranlassen, den Fall mit Misstrauen anzusehen und nicht aus den Augen zu lassen.

Seine Bedeutung ist wesentlich schwerwiegender, wenn daneben Nystagmus vorhanden ist.

Zwar kommt ja, wie die ophthalmologischen Handbücher lehren, Nystagmus nicht selten ganz unabhängig von Ohrerkrankungen vor und es könnte, wenn sich zufällig eine Ohreiterung hinzugesellt, zu diagnostischen Irrthümern kommen; allzu häufig ist eine derartige Combination aber wohl kaum, und zudem wird uns dann wohl meist die Anamnese zu Hilfe kommen, in einzelnen Fällen auch der Charakter des Nystagmus.

Verläuft die Labyrintheiterung ganz latent, so war ihre Diagnose bisher unmöglich. Vielleicht gelingt es bei exacter Durchführung der von Stein'schen Prüfungsmethoden bei allen Patienten, die auch nur im geringsten verdächtig erscheinen, auch in solchen latenten Fällen wenigstens einen gewissen Anhaltspunkt für die Diagnose einer Labyrintheiterung zu gewinnen.

Manchmal wird ihr Vorhandensein erst durch charakteristische Folgeerscheinungen wahrscheinlich gemacht, wie durch den oben erwähnten Symptomencomplex der Meningitis serosa. Wichtig ist ferner die Erfahrung, dass unvermuthet auftretende postoperative Meningitiden häufig durch latente Labyrintheiterungen bedingt sind, auch wenn typische Labyrinthsymptome fehlen.

Sind zur Zeit unserer Untersuchungen die Symptome einer anderen endocraniellen Complication deutlich ausgeprägt, so werden die einer etwa gleichzeitig vorhandenen Labyrintheiterung meist verdeckt, es ist dann kaum möglich, festzustellen, was von den Symptomen durch die eine, was durch die andere Erkrankung bedingt ist.

In diesen, sowie in vielen anderen unsicheren Fällen, werden wir vielfach zur Ausführung einer Operation gezwungen sein, auch ohne dass wir eine exacte Diagnose vorher hätten stellen können. Wir werden dann selbstverständlich bei der Operation durch den Localbefund weitere Anhaltspunkte zu gewinnen suchen, und in vielen Fällen wird das auch gelingen.

Welche anatomischen Merkmale wir für eine Infection des Labyrinths haben, das geht aus dem oben Gesagten hervor. Wir haben in erster Linie auf das Vorhandensein von Fisteln im Bereich des horizontalen Bogenganges oder des Promontoriums zu fahnden. Dabei ist jedoch zu bedenken, dass Bogengangsfisteln leicht durch kleine pneumatische Zellen in der Gegend des Bogengangswulstes vorgetäuscht werden können. Das ist eine Thatsache, auf die mich Herr Prof. Körner besonders aufmerksam machte, und die wir selbst wiederholt beobachten konnten (cf. Fall 22). Ferner lässt sich oft nicht mit Sicherheit entscheiden, ob eine Fistel in den Bogengang oder in den Facialiscanal führt. Auch Sondenuntersuchung, zu der man sich allerdings nicht leicht entschliessen wird, führt nicht immer zur Aufklärung, da das Lumen des nicht pathologisch erweiterten Halbcirkelcanals nur für die allerfeinsten Sonden passirbar ist. Die erwähnten Schwierigkeiten entstehen besonders dann, wenn der normaler Weise ja meist leicht kenntliche Bogengangswulst deformirt ist, wie das nicht ganz selten der Fall ist. — Endlich haben wir auf einen etwa vorhandenen Defect des Stapes zu achten. Ein solcher wird allerdings sehr häufig gar nicht festzustellen sein, wenn die Gegend der Fenestra ovalis durch Granulationen verdeckt ist, zuweilen sieht man dieselbe jedoch völlig frei liegen (bei unserem Fall 20). In anderen Fällen macht das Hervordringen von Eiter aus der Fenstergegend einen Stapesdefect wahrscheinlich. Bei extraduralen Abscessen in der hinteren Schädelgrube und bei Kleinhirnabscessen haben wir genau darauf zu achten, ob sich eine Verbindung zwischen diesen und dem Labyrinth nachweisen lässt, vor Allem durch Vermittelung der verticalen Bogengänge oder der Aquäducte. Der Sitz der Fistel giebt uns bisweilen Aufschluss über die Ausdehnung der Eiterung im inneren Ohr. Bei Durchbrüchen am Promontorium oder durch die Fenestra ovalis können wir mit ziemlicher Sicherheit einen weit verbreiteten Process annehmen, bei Fisteln im horizontalen Bogengang eher eine localisirte Entzündung, jedoch dürfen wir dabei nicht vergessen, dass auch bei Bogengangsfisteln Infectionen des ganzen Labyrinths häufig beobachtet werden.

Jansen (11) macht darauf aufmerksam, dass Deformitäten der äusseren Bogengangswand, vor Allem ein schwärzliches Durchschimmern des Bogengangslumens, sehr für das Vorhandensein einer Eiterung im Innern sprechen.

6. Therapie und Prognose.

Wie haben wir uns nun zu verhalten, wenn sich im Verlauf einer acuten oder chronischen Otitis media Symptome einstellen, die ein Uebergreifen des Processes aufs innere Ohr sicher oder auch nur wahrscheinlich machen?

Aus dem in den früheren Kapiteln Gesagten geht hervor, dass wir niemals mit Sicherheit voraussagen können, wie eine Labyrintheiterung verlaufen wird.

Spontanheilung gehört gewiss in den Bereich der Möglichkeit, das beweisen unter anderem einwandsfrei die Fälle, in denen nach spontaner Ausstossung eines Labyrinthsequesters die Eiterung zum Stillstand kam. In manchen Fällen von Labyrinthnekrose dauerte die Erkrankung nachweislich mehrere Decennien, ohne dass es zu endocraniellen Complicationen kam, ein Beweis für die Gutartigkeit mancher Formen.

Demgegenüber stehen jedoch die Fälle, bei denen nach mehr oder weniger langem Vorhandensein der Labyrintheiterung entweder unvermittelt oder im Anschluss an irgend eine Schädlichkeit, wie z. B. die acute Exacerbation einer chronischen Otitis media, eine endocranielle Complication mit allen ihren Gefahren auftritt.

Sind wir nun in der Lage, die gutartigen Formen von den gefährlichen zu unterscheiden? Ich glaube nicht, denn die Erfahrung zeigt einerseits, dass eine latent verlaufende Otitis interna eine foudroyante Meningitis verursachen, andererseits, dass eine stürmisch beginnende Labyrintheiterung gutartig verlaufen kann.

In Anbetracht dieser Thatsachen ist es wohl das Richtigste, wenn wir jede Labyrintheiterung als sehr gefährlich betrachten, und alle uns zu Gebote stehenden Mittel anwenden, um sie zu beseitigen.

In erster Linie kommt zu diesem Zweck, wie heute wohl allgemein anerkannt wird, die Beseitigung des primären Eiterherdes im Mittelohr, bezw. Warzenfortsatz in Betracht. Dabei wird man suchen müssen, nach Möglichkeit den Weg, den die Eiterung vom Mittelohr ins Labirinth verfolgt hat, festzustellen und freizulegen, d. h.

Granulationen, die event. zu einer Eiterretention Veranlassung geben könnten, zu entfernen.

Es ist zweifellos, dass durch diese Maassnahmen eine grosse Reihe von Fällen zur Heilung gebracht wird. Ich verweise zum Beleg auf die oben angeführten Fälle aus unserer Beobachtung, und auf die zahlreichen von Jansen und Lucae mitgetheilten Heilungen. Auch Brieger's (58) Erfahrungen bestätigen das.

In anderen Fällen ist der Verlauf jedoch nur scheinbar günstig, d. h. die Operationswunde heilt glatt, aber nach längerer Zeit, manchmal nachdem der Patient bereits aus der Behandlung entlassen ist, bricht plötzlich eine vom Labyrinth aus inducirte Meningitis aus (cf. Fall 12).

Vor allem sehen wir aber, wie schon erwähnt, dass nicht selten gerade durch die Operation eine Meningitis ausgelöst wird (cf. p. 51). Das beweist also, dass durch die Mastoidoperation manchmal die Gefahr der Labyrintheiterungen nicht nur nicht beseitigt, sondern im Gegentheil vergrössert wird.

Wir haben also mit der Thatsache zu rechnen, dass die Beseitigung der primären Ohrerkrankung, ohne dass die Labyrintheiterung selbst in Angriff genommen wird, für viele Fälle nicht ausreicht, um die letztere zur Heilung zu bringen.

Diese Ueberlegung hat zu operativen Versuchen geführt, die den Zweck hatten, den Eiterherd im Labyrinth selbst zu eliminiren oder wenigstens durch Schaffung möglichst günstiger Abflussbedingungen für den Eiter die Gefahr eines Uebergreifens auf das Schädelinnere zu vermindern.

Ich möchte zunächst einmal zusammenstellen, was ich in der Literatur hierüber gefunden habe.

Das Verdienst, die operative Behandlung der Labyrintheiterungen angebahnt und bis zu einem gewissen Grade ausgebildet zu haben, gebührt in erster Linie entschieden Jansen. Soweit ich die Literatur übersehe, berichtet er in seiner schon erwähnten, aus dem Jahre 1893 stammenden Arbeit »Zur Kenntniss der durch Labyrintheiterung inducirten tiefen Abscesse in der hinteren Schädelgrube« (13) zuerst über operative Eröffnungen des Vestibulums, und betont, dass man dieselbe in »Fällen von Labyrintheiterungen mit meningitischen Reizzuständen nicht zu fürchten braucht, sondern im Gegentheil als erwünscht betrachten kann und wohl selbst im geeigneten Fall anstreben darf«.

5 Jahre später (Betheiligung des Labyrinths etc. p. 245) (11) besprach er sodann ausführlich seine weiteren Erfahrungen bei den von ihm vorgenommenen Labyrintheröffnungen. Im Ganzen waren es 10 Eingriffe: 6 Mal wurde das Vestibulum vom ovalen Fenster her ausgeschabt oder es wurden Bogengangsdefecte freigelegt und erweitert. Bei einem weiteren Patienten »hatte ein Cholesteatom von ungewöhnlicher Grösse den horizontalen und ovalen (wohl Druckfehler statt »oberen«) Bogengang und die Decke des Vorhofs zerstört«, es wurde der Rest des Vestibulums und die erkrankte Schnecke eröffnet. Bei keinem der sieben Fälle traten schädliche Folgen ein.

Zweimal wurde die Eröffnung des Vestibulums »durch Fortmeisseln eines Stückes vom horizontalen oBogengange hinter dem Facialis vorgenommen«. Der eine der beiden Patienten endigte durch Selbstmord, ehe die Labyrintheiterung völlig ausgeheilt war, bei dem zweiten brach eine Meningitis aus im Anschluss an eine Ausschabung, die 8 Tage nach Eröffnung des Vestibulums wegen erneuter Granulationswucherung vorgenommen wurde.

Im zehnten Falle wurde bei der Eröffnung eines extraduralen Abscesses, der in den oberen Bogengang perforirt war, der mit Granulationen gefüllte Bogengang und, »allerdings in unvollkommener Weise«, das Vestibulum von hinten aussen eröffnet. Zunächst trat prompte Besserung der Beschwerden ein, nach 4 Wochen jedoch entstand eine Meningitis, welcher der Patient erlag. Dieselbe ging aus von der nicht beseitigten Eiterung im Vestibulum. Der zuerst erwähnte, 1893 publicirte Fall ist in die Zahl dieser 10 Fälle allem Anschein nach nicht einbegriffen, ob das Gleiche für einen zweiten, in derselben Arbeit in einer Fussnote erwähnten Patienten zutrifft, ist aus der kurzen Mittheilung nicht zu entnehmen.

Zwei weitere Fälle von Labyrintheröffnung erwähnte Jansen auf der Würzburger Versammlung der »deutschen otologischen Gesellschaft« 1898 in der Discussion, die sich an den oben citirten Vortrag Scheibes (28) anschloss. Im einen Fall wurde zunächst das Vestibulum eröffnet, später, da sich auch aus der Schnecke Eiter entleerte und meningeale Reizsymptome auftraten, auch die Schnecke. Im anderen Falle wurde anscheinend nur das Vestibulum freigelegt. Der eine Patient war zur Zeit der Mittheilung fast, der andere ganz geheilt. Neuerdings (60) erwähnt Jansen, dass er im Ganzen 10 mal das Vestibulum operativ eröffnet habe, 1 mal gleichzeitig die Schnecke. Die Angaben über die zuletzt operirten Fälle sind jedoch so kurz, dass ich

sie für die folgende Berechnung nicht verwerthen kann, ich muss mich also auf die oben genau referirten Fälle beschränken.

Bei den von Lucae (16) mitgetheilten Fällen wurde anscheinend keinmal das Labyrinth operativ eröffnet.

Stacke (51) erwähnt einen Fall (86), bei dem er das Labyrinth freilegte, und zwar vom Promentorium aus. Der Patient wurde geheilt. Er scheint auf dem Standpunkt zu stehen, dass man das innere Ohr principiell angreifen solle, wenn Eiter in demselben enthalten ist, denn bei Besprechung des Falles 35, der an labyrinthärer Meningitis zu Grunde ging, sagt er: »Wäre die Diagnose der Labyrintheiterung möglich gewesen, so hätte ich das Labyrinth aufgemeisselt«. Ferner erwähnt er einen zweiten Fall, bei dem das Labyrinth freigelegt wurde.

Weitere Fälle von operativer Labyrintheröffnung werden berichtet von Manasse und Wintermantel (52) (in der Tabelle ein Fall von »Labyrinthexstirpation«, der Fall soll später ausführlich veröffentlicht werden) und Grunert (53) (Aufmeisselung des Labyrinthes, in das zwei Fisteln führen, und Entleerung eines tief liegenden extraduralen Abscesses).

In 2 Fällen wurde an der Rostocker Klinik das Labyrinth operativ eröffnet.

Herr Professor Körner war so liebenswürdig, mir die Krankengeschichten der beiden Fälle zur Verfügung zu stellen, dieselben seien im Folgenden mitgetheilt.

Fall I.[1]) Frau K., 40 Jahre alt, wurde auf Veranlassung des Herrn Dr. Kühne in Neubrandenburg am 4. December 1899 in die Rostocker Ohrenklinik gebracht. Sie hatte in der Kindheit an rechtsseitiger Ohreiterung gelitten. Wodurch dieselbe entstanden ist, und wie lange sie damals gedauert hat, weiss die Kranke nicht anzugeben. Vor einem Jahre begann das Ohr wieder zu eitern. Vor vierzehn Tagen traten im kranken Ohre heftige Schmerzen auf, die in die ganze rechte Kopfhälfte, besonders in die Stirngegend ausstrahlen, und mit kurzen Unterbrechungen bis heute bestehen blieben. Vorgestern kam dazu Sausen im rechten Ohre und Schwindel, der Gehen und Stehen unmöglich machte und auch im Liegen empfunden wurde. Gleichzeitig trat Brechreiz und Würgen ein, zum wirklichen Erbrechen ist es jedoch nicht gekommen.

---

[1]) Die beiden Fälle sind in dem 1. Jahresbericht über die Rostocker Klinik (15) in der Tabelle unter „Aufmeisselung des Vestibulum nach Eröffnung sämmtlicher Mittelohrräume“ erwähnt.

Befund bei der Aufnahme am 4. December Abends.

Mässig genährte Frau; auffallende Blässe. Aengstliches Zittern. Kann vor Schwindel nicht stehen und gehen, hat auch im Sitzen und Liegen das Gefühl des Fallens nach rechts.

Sensorium frei. Temperatur 37,2. Puls mässig beschleunigt, regelmässig.

Im rechten Gehörgange etwas Eiter. Vom Trommelfelle nur ein verdickter Zipfel vorn oben erhalten. Paukenhöhle durch ein Granulom ausgefüllt, das sich mit der Sonde etwas bewegen lässt. Hierbei nirgends Vorquellen von Eiter. Die Sonde kommt nirgends auf rauhen Knochen. Am Warzenfortsatze aussen nichts Krankhaftes nachweisbar. Am linken Trommelfell eine trockene Perforation hinten unten, eine atrophische Narbe und eine Verkalkung vorn.

Die Stimmgabel wird vom Scheitel aus nur nach dem linken Ohre hin gehört. Genauere Hörprüfung bei der gänzlich erschöpften Pat. unmöglich.

Keine Gesichts- und keine Extremitätenlähmung. Lungen und Herz normal.

Augenuntersuchung (Dr. Plaut): Myopie. Nystagmus rotatorius-artige Zuckungen. Optici beiderseits von normaler Farbe und Begrenzung, ebenso Gefässe normal.

Operation (Professor Körner) am 5. December früh 8 Uhr.

Völlige Aufdeckung der Mittelohrräume. Dabei zeigt sich Folgendes: Knochen hat wenige kleine Hohlräume, ist ziemlich hart. In der Paukenhöhle Granulationen und Hammer mit halb zerstörtem Kopf. Ambos fehlt. Antrum mit schmierigen, missfarbigen Granulationen ausgekleidet. An der medialen Mittelohrwand entsprechend der Stelle, wo die gemeinsame Ampulle des horizontalen und des vorderen oberen Bogenganges sich in das Lumen des Mittelohres vorzuwölben pflegt, sieht man eine kleine missfarbige Oeffnung, in welche die Sonde einige Millimeter tief in der Richtung nach innen und noch etwas tiefer in der Richtung nach innen und oben eindringt. Dieses Loch wird mit dem schmalsten Hohlmeissel (ca. 2 mm breit) vorsichtig erweitert, und zwar zunächst nach oben, wo eine Collision mit dem Nervus facialis nicht zu fürchten ist, bis zur Dura, und dann, nachdem die Lage übersichtlicher geworden ist, oberhalb des Facialiscanals an der medialen Wand des Kuppelraumes nach vorn. Die so eröffnete Höhle erstreckt sich hinter der Gegend des Facialiscanales nach unten und ist mit schmierigen Granulationen ausgekleidet. Sie wird vorsichtig ausgeschabt, wobei ein Assistent das Gesicht der Kranken beobachtet, um die geringste Zuckung im Gebiete des Facialis sogleich melden zu können. Dieses Ereigniss wird aber glücklich vermieden.

Um die ganze Höhle zunächst übersichtlich zu erhalten, werden Wundnaht und Gehörgangsplastik für später aufgeschoben.

Tamponade des Gehörgangsschlauches und der Wunde hinter dem Ohre mit Jodoformgaze. Verband.

Verlauf: Sogleich nach der Operation verschwand der Brechreiz. Schon am Abend des Operationstages fehlte der Schwindel im Liegen, war aber beim Aufsitzen noch bemerklich. Am nächsten Morgen konnte die Kranke auch ohne Schwindel sitzen und der Nystagmus war nicht mehr vorhanden. Am 8. Tage nach der Operation stieg die vorher stets normale Temperatur auf 38,1 und es stellten sich Schmerzen im Hinterkopf und Würgreiz ein. Am nächsten Tage war jedoch die Temperatur wieder normal und der Würgreiz verschwunden, während die Schmerzen noch einen Tag länger anhielten. Die Ursache dieser vorübergehenden Störung ist unklar geblieben.

Da die Oeffnung in der Labyrinthwand durch den sehr weiten Gehörgangsschlauch gut gesehen werden konnte und die Wunde hinter dem Ohre sich rasch verkleinerte, — es war nur wenig Knochen von der hinteren Wand des Gehörganges weggemeisselt worden —, wurde auf die beabsichtigte secundäre Wundnaht und Gehörgangsplastik verzichtet und die ganze Höhle bald nur noch durch den Gehörgangsschlauch tamponirt. Die Wunde hinter dem Ohre schloss sich Anfang Februar 1900 und am 24. März war die Paukenhöhle und die Höhle in der Labyrinthwand, soweit sie übersehen werden konnte, völlig epidermisirt.

Das Allgemeinbefinden war vortrefflich und die Körperfülle hatte bedeutend zugenommen.

Im Mai stellte sich die Patientin zur Controle ein. Der Befund war wie bei der Entlassung.

Fall II. Der Zimmermann Fr. St., 25 Jahre alt, wurde auf Veranlassung des Herrn Dr. Büttner in Teterow am 30. October 1899 Abends in die Rostocker Ohrenklinik gebracht. Er will stets gesund und kräftig gewesen sein, nur seit vielen Jahren von Zeit zu Zeit an rechtsseitiger Ohreiterung, manchmal auch an Ohrschmerzen leiden. Vor 5 Jahren wurde er beim Militär eingestellt, jedoch nach einigen Wochen wegen seiner Ohreiterung als dienstunbrauchbar entlassen. Am 26. October, also vor 4 Tagen, bekam er plötzlich nach der Frühstückspause Schwindel, Flimmern vor den Augen und starkes Erbrechen. Als er sich niederlegte, schwanden diese Erscheinungen; sobald er sich jedoch aufrichtete, trat von neuem Schwindel und Erbrechen ein.

Bei der Aufnahme am 30. October Abends wurde notirt:

Der Kranke kommt, von zwei Männern geführt, in die Klinik. Gut genährter, muskelstarker Mann, jedoch starke Blässe und verfallene Gesichtszüge. Sensorium frei. Grosse Ermattung. Klagen über Schwindel, Erbrechen und stechende Schmerzen im rechten Ohre. Beim Versuche, allein zu stehen, fällt der Kranke sofort nach rechts. Temperatur 37,1. Puls regelmässig 78 in der Minute.

Linkes Ohr normal. Rechts am Warzenfortsatze äusserlich keine Veränderung. Im Gehörgange etwas stinkender Eiter. Das Trommelfell fehlt bis auf einen verdickten Rest vorn oben; es ist unsicher, ob in diesem Reste noch der Hammergriff erhalten ist. Keine Granulationen und keine Epidermismassen sichtbar. Stimmgabel vom Scheitel aus nur nach links gehört. Genauere Gehörprüfung unmöglich.

Kein Nystagmus. Pupillenweite, Pupillenreaction, Augenbewegung, Augenhintergrund und Gesichtsfeld normal (Dr. Krukenberg).

Nach der Untersuchung Erbrechen.

31. October. In der Nacht nicht geschlafen. Im Gehörgange dünnflüssiges, blutig gefärbtes Secret. Aus dem Kuppelraume quellen schmierige Massen. Puls 90. Um 7 Uhr früh Temperatur 36,9.

Um $7\,^1/_2$ Uhr früh Operation (Professor Körner). Eröffnung der Mittelohrräume. Dabei zeigt sich Folgendes: Knochen äusserlich Blutpunkte zeigend, in der Tiefe stark sclerotisch. Im Kuppelraume schmierige Epidermismassen, ebenso im Keller, namentlich im hinteren Winkel, auch in der Tubenecke. Hammer und Ambos fehlen.

Antrum ausgekleidet mit einer missfarbigen Epidermismembran. An der inneren Mittelohrwand, direct über dem Wulste des horizontalen Bogenganges Knochen verfärbt und fistulös durchbrochen; mit der Sonde gelangt man in eine mehr als hanfkorngrosse Höhle. Nach Erweiterung der Fistel, besonders nach vorn und oben direct über der Facialisgegend, mit dem schmalsten Hohlmeissel, werden Granulationen aus der Höhle geschabt, wobei im Facialisgebiet keine Zuckung bemerkt wird. Die Lage und Grösse der Höhle, wie wir sie nach der Aufmeisselung und Ausschabung sahen, sprach dafür, dass es sich nicht nur um eine direct über dem Vorhofe gelegene Knochenzerstörung handelte, sondern dass auch durch Zerstörung der oberen Vorhofswand die Knochenhöhle mit dem Vorhofe einen Hohlraum gebildet hatte. Eine Sondirung hinter dem Facialis nach unten ist nicht vorgenommen worden.

Wundnaht und Gehörgangsplastik werden für später verschoben. Lockere Tamponade mit Jodoformgaze. Verband.

Verlauf. Während des ganzen Heilungsverlaufes waren Puls und Temperatur normal, nur einmal 3 Tage lang durch eine leichte Angina erhöht.

1. November: Heute früh (21 Stunden nach der Operation) hat der Kranke ohne Erlaubniss das Bett verlassen und ist allein auf das Zimmercloset gegangen, ohne Schwindel zu bekommen. Nach dem Frühstückskaffee hat er zweimal erbrochen. (Chloroformwirkung ?).

4. November: Leichte rechtsseitige Facialisparese. Sogleich Verbandwechsel. Gutes Aussehen der Wunde.

7. November: Die Facialisparese ist gering geblieben. Der Kranke kann das rechte Auge nicht völlig schliessen.

8. November: Patient darf eine Stunde aufstehen und ist allein zur Treppe hinunter und herauf gegangen, ohne Schwindel zu verspüren.

9. November: Die Facialisparese ist gering geworden.

17. November: In Narkose Ausschabung der Wundhöhle, Anfrischung und Mobilisirung der Hautschnittränder, Körner'sche Gehörgangsplastik und Naht der retroauriculären Wunde.

20. November: Wechsel des äusseren Verbandes. Tampon im Gehörgang bleibt unberührt. Die Naht ist per primam geheilt.

25. November: Vollständiger Verbandwechsel. Der Gehörgangslappen hat sich gut angelegt.

8. Januar 1900: Facialisparese völlig geheilt.

28. Januar: Mittelohrräume völlig trocken und epidermisirt. Der Kranke fühlt sich völlig wohl und hat an Körperfülle beträchtlich zugenommen. Die Höhrweite für Flüsterzahlen beträgt auf dem rechten Ohre:

für die Zahlen	6, 7, 20	ca.	15—20 cm
« « Zahl	8	«	2 «
« « «	100	«	0 «

3. März: Controle. Mittelohrräume trocken geblieben.

Bei einem von Muck (54) aus der Körner'schen Klinik veröffentlichten Fall von Entleerung eines Empyems des Saccus endolymphaticus wurde das Labyrinth selbst nicht eröffnet, da eine Fistel aus dem Warzenfortsatz direct in den Saccus führte, dieser also wahrscheinlich direct vom kranken Knochen aus inficirt war. Der Fall kam zur Heilung.

Weitere Mittheilungen über Operationen am Labyrinth habe ich in der Literatur nicht finden können, woraus aber wohl kaum geschlossen werden darf, dass nicht gelegentlich auch von anderen Operateuren das Labyrinth freigelegt wurde, ohne dass ausführlich darüber berichtet worden wäre. Einer Bemerkung Brieger's (45) entnehme ich, dass auch er principiell die Eröffnung des erkrankten Labyrinths für nöthig hält zu Verhütung der otogenen Meningitis, »vor Allem auch zum Schutz gegen die Verallgemeinerung umschriebener meningitischer Entzündungen».

Ob in dem Fall VI von Habermann (22) das Vestibulum eröffnet wurde, lässt sich aus der Krankengeschichte nicht bestimmt entnehmen, anscheinend wurde aber die Operation nicht in dieser Absicht vorgenommen, vielmehr war der Zweck die Freilegung einer Fistel.

An der hiesigen Poliklinik wird bereits seit geraumer Zeit die Frage nach der operativen Behandlung der Labyrintheiterungen mit

ganz besonderem Interesse verfolgt. Da Herr Professor Dr. Kümmel mir sein Material in freundlichster Weise zur Verfügung stellte, bin ich in der Lage, über eine ganze Reihe interessanter Versuche und Erfolge auf diesem Gebiet zu berichten. Ich gebe zunächst kurz die Krankengeschichte der Fälle wieder, bei denen zielbewusst eine Eröffnung des Labyrinths wegen Eiterung vorgenommen wurde, und bei denen die Diagnose durch den Operationsbefund bestätigt werden konnte.

Fall 13. B., Paul, 13 Jahre.

Anamnese: 20. 6. 98. Im Alter von 5 Jahren Masern, seitdem links Ohrenlaufen. Vor etwa 14 Tagen hat sich eine Beule hinter dem Ohr gebildet. Von Schwindel ist in der Anamnese nichts notirt.

Status: Links im äusseren Gehörgang grünlicher Eiter, Gehörgang von Granulationen vollständig ausgefüllt. Diffuse Schwellung und Röthung über dem ganzen Warzenfortsatz, deutliche Fluctuation. Taubheit.

Radicaloperation: Grosses Cholesteatom. Am Promontorium Sequester, der herausgehebelt wird. Man sieht nun Schnecke und Vorhof vollkommen frei liegen, in den horizontalen Bogengang scheint eine Fistel zu führen. Die Labyrinthhöhle wird so weit wie möglich freigelegt; Granulationen werden ausgeschabt. Dabei gelangt man in der Tiefe anscheinend bis zum Porus ac. int., als hier ausgelöffelt wird, tritt starke Blutung und Ausfluss von Liqu. cerebrospinalis ein. Eine zur mittleren Schädelgrube führende Fistel wird verfolgt, dabei die von Granulationen bedeckte Dura freigelegt. Tamponade, Verband.

Nach der Operation vollständige Facialisparese. Während der nächsten 5 Tage starker Ausfluss von Liqu. cerebrospinalis. Glatte Heilung. Ob nach der Operation Schwindel und Nystagmus vorhanden waren, ist in der Krankengeschichte nicht notirt.

Fall 14, D., Ernst, 17 Jahre, Dienstknecht.

Der Patient wurde am 3. Decbr. 1897 von Deutschländer in der med. Section der Schles. Gesellsch. f. vaterl. Cultur vorgestellt (cf. Allg. med. Centralztg. 1898, No. 15).

Ich kann mich deshalb auf eine kurze Wiedergabe der Hauptdaten beschränken.

Seit Kindheit Ohrenfluss rechts, seit circa 5 Wochen Schmerzen und Schwindel. Sobald der Kopf um mehr als 90^0 nach vorne oder hinten geneigt wird, stürzt Pat. nach vorne links. Schliessen der Augen ruft keine Verstärkung des Schwindels hervor. Pat. kann bei geschlossenen Augen gut gehen, stehen und sich wenden. In den seitlichen Endstellungen der Augen beiderseits Nystagmus, desgleichen bei starker Convergenz. Rechts Facialisparese. Hochgradige Schwerhörigkeit oder Taubheit.

Radicaloperation: 4. 9. 97. Im Antrum Granulationen und Eiter. Facialiscanal wird an der Umbiegungsstelle freigelegt. Gegend des horizontalen Bogengangs eigenthümlich gelb verfärbt. In den hinteren Schenkel desselben führt eine Fistel. Ein leichter Meisselschlag genügt, um den Vorhof durch Absprengung seiner lateralen hinteren Wand vollständig freizulegen. Das abgesprengte Stück ist necrotisch. Die Vorhofsöffnung wird unter dem Facialis her bis zur Fenestra ovalis erweitert.

Am Abend nach der Operation fühlt Pat. sich vollkommen wohl, beim Versuch sich aufzurichten tritt jedoch heftiger Schwindel ein.

Wundverlauf normal, Heilung.

Fall 15. M., Rosina, 19 Jahre.

Seit dem 14. Jahre rechts Ohrenlaufen, seit einiger Zeit beim Bücken oft Schwindel.

Links im Gehörgang grosser Polyp, starke Eiterung. Warzenfortsatz stark druckempfindlich, äusserlich unverändert. Auch rechts fötide Eiterung. Temp. normal.

26. August 1899 Radicaloperation links. Knochen äusserlich unverändert, grosses Cholesteatom. Keine Complication. Transplantation, primäre Naht.

28. August. Abscessbildung im oberen Wundwinkel, deshalb Entfernung der Nähte. Transplantationen werden abgestossen. Nach einigen Tagen entwickelt sich eine Facialislähmung. Starke Granulationswucherung, die durch Chromsäureätzungen niedergehalten wird. Anfangs October nach einer solchen Aetzung plötzlich heftige Schmerzen, hohe Temperatursteigerung, Druckschmerz über der Jugularis. Bei Bettruhe gehen diese Symptome zurück. Wegen Granulationsbildung werden erneute Aetzungen nöthig, jedesmal nach denselben heftige Schmerzen im Ohr.

Am 31. Oct. nach Sondenuntersuchung plötzlich heftiger Schwindel, sodass Gehen unmöglich, Nystagmus (welcher Art nicht notirt). Dabei Temperatursteigerung bis 38,2.

Deswegen am 31. Oct. zweite Operation. Schnitt in der alten Narbe. Entfernung schwammiger Granulationen, die den hinteren Theil der Operationshöhle ausfüllen. Nun zeigt sich eine Fistel im horizontalen Bogengang. Derselbe wird eröffnet und durch Verfolgung seines vorderen Schenkels wird das Vestibulum freigelegt. In beiden Granulationen. Dann nach Absprengung der Promotorialwand Eröffnung der unteren Schneckenwindung, in der ebenfalls Granulationen sich finden. Auslöffelung derselben.

Nach der Operation Temperaturabfall. Der Nystagmus schwindet schnell, der Schwindel hält ca. 10 Tage an, geht dann allmählich zurück. Heilung.

Fall 16. Me., Bertha, 16 Jahre.

Anamnese: Seit Kindheit beiderseits Ohrenlaufen. In den letzten Jahren öfters schwindelig, seit 5 Tagen so stark, dass Pat. kaum allein gehen kann. Dabei stets heftige Kopfschmerzen.

Status: Anfang Oct. 1899. In der Ernährung sehr heruntergekommenes Mädchen. Pat. kann kaum allein stehen. Beiderseits fötide Eiterung. Rechts Totaldefect, in den unteren Parthien des Promontoriums liegt rauher Knochen frei, der mit der Sonde anscheinend etwas beweglich ist. Darüber Granulatienen. Links Stenose des Gehörgangs, in der Tiefe anscheinend ebenfalls blossliegender Knochen. Conversationssprache links 1,3 m, r. ad conch.; c^5 rechts bei starkem Anschlag nicht gehört, dagegen links. Nystagmus beim Blick nach links.

Radicaloperation rechts: Knochenoberfläche unverändert, in der Tiefe erweicht, stellenweise necrotisch. Im Antrum Granulationen. Nach Ausräumung derselben sieht man das Promontorium vollständig von Schleimhaut entblösst, im horizontalen Bogengang eine feine Fistel. Mit scharfem Löffel und Meissel wird der Bogengang freigelegt, in demselben Granulationen, ebenso wie im Vorhof, der von vorne her eröffnet wird. Dabei zuckt der Facialis wiederholt. Dann wird durch Abmeisseln des Promontoriums die unterste Schneckenwindung treigelegt, in der sich ebenfalls Granulationen finden. Nach Erweiterung der Fenestra ovalis steht nur noch der Facialiscanal in Gestalt einer feinen Knochenbrücke als laterale Begrenzung des Vestibulums. Es fliesst kein Liqu. cerebrospinalis aus. Körner'sche Plastik, keine Naht, Verband.

Im Anschluss an die Operation Schwindelgefühl noch vermehrt. Am zweiten Tag nach der Operation fast vollkommene Taubheit auf dem linken Ohr, ebenso wie rechts. Das Gehör stellt sich nach einigen Tagen auf dem linken Ohr wieder ein. Der Nystagmus ist während der ersten Tage nach der Operation unverändert, schwindet dann schnell. Der Schwindel ist nach etwa 14 Tagen so weit gebessert, dass Pat. allein gehen kann.

Ungestörte Wundheilung, bei der letzten Vorstellung, ca. $^1/_2$ Jahr nach der Operation, ist die ganze Wundhöhle epidermisirt. Conversationssprache wird auf dem rechten Ohr nicht verstanden, es scheint vollständige Taubheit vorzuliegen; links Conversationssprache ca. 2 m.

Fall 17. T., Wilhelm, 42 Jahre alt, Grubenbeamter.

Patient ist seit Jahren lungenleidend, hat vielfach Nachtschweisse. Seit 6 Jahren rechts Mittelohreiterung. Vor 6—8 Wochen unter stechenden Schmerzen Zunahme der Eiterung, einige Zeit später plötzlich hefliger Schwindel, mehrfach Erbrechen.

Status: 27. Novbr. 1900. Kräftig gebauter Mann von mittlerem Ernährungszustand. Gang taumelnd. Bei geschlossenen Augen schwankt Pat. so stark, dass er fast stürzt. Bei Wendungen nach rechts ist das Schwanken am deutlichsten, ebenso, wenn der Oberkörper nach hinten

rechts gebeugt wird. Beim Bücken mit geschlossenen Augen fällt Pat. nach rechts. Kein deutlicher Nystagmus.

Spiegelbefund: R. Trommelfellrest mit Hammer, in den Recessus führende Fistel. An der Spitze des Warzenfortsatzes etwas Druckschmerz. Hörprüfung: l. normales Gehör, r. anscheinend Taubheit. Temp. 37,4, Puls 100.

27. Novbr. Radicaloperation: Grosses Cholesteatom, das die Sinuswand in ziemlicher Ausdehnung freigelegt hat. Facialiscanal arrodirt. Fistel im horizontalen Bogengang. Dieselbe wird mit der Fraise erweitert, dann das Vestibulum vom hinteren Bogengangsschenkel her eröffnet. Dabei fliesst kein Liquor cerebrospinalis ab. Mit der Fraise wird die Sinuswand angerissen. Körner'sche Plastik, Tamponade, Verband.

Ungestörte Heilung. Nach der Operation leichte Facialisparese, die jedoch bald schwindet. Der heftige subjective Schwindel bessert sich schon nach zwei Tagen, jedoch ist noch drei Wochen später beim Kehrt mit geschlossenen Augen leichtes Schwanken bemerkbar, das subjectiv nicht empfunden wird. Auch dieses Symptom schwindet allmählich. Heilung.

Fall 18. K., Paul. Etwa 15 Jahre.

Chronische Ohreiterung. Vor der Operation (Oct. 1899) niemals Labyrinthsymptome. Auf dem erkrankten Ohr hochgradig schwerhörig oder taub.

Wegen Fistelbildung über dem Warzenfortsatz Radicaloperation. Bei derselben findet sich ein grosses Cholesteatom, das den hor. Bogengang arrodirt hat. Die Fistel wird erweitert, durch Verfolgung des hinteren Bogengangsschenkels das Vestibulum eröffnet. Sofort fliesst reichlich Liqu. cerebrospinalis aus. Nach der Operation Schwindel, der ca. 8 Tage lang ziemlich heftig ist, dann allmählich zurückgeht. Ueber Nystagmus ist in der Krankengeschichte nichts notirt. Heilung.

Fall 19. K., Ernst, 19 Jahre.

Der Fall wird demnächst in dieser Zeitschrift ausführlich mitgetheilt werden, ich kann mich deshalb hier auf eine kurze Mittheilung der Krankengeschichte, soweit sie die Labyrintherkrankung betrifft, beschränken.

Patient litt seit 4 Jahren an einer rechtsseitigen Mittelohreiterung, seit einiger Zeit traten zuweilen Schwindelanfälle auf. Objectiv nichts von Gleichgewichtsstörungen nachweisbar, kein Nystagmus. Auf dem erkrankten Ohr Fl. 50 cm. Weil conservative Behandlung ohne Erfolg und die Schwindelanfälle anhalten, wird dem Patienten Radicaloperation vorgeschlagen; er giebt seine Einwilligung.

1. October 1900. Radicaloperation. Sclerose des Warzenfortsatzes, Antrum eng. Keine Complicationen. Am Abend nach der Operation klagt Patient über heftigen Schwindel, öfters Erbrechen.

6. Octbr. Abends leichte Zuckungen im Facialisgebiet rechts, Nystagmus bei Blick nach links, Schwindel beim Aufrichten. In den nächsten Tagen entwickeln sich Zeichen einer beginnenden Meningitis; Nackenschmerzen, Fieber, Unruhe, unregelmässiger Puls, meist verlangsamt. Da man eine Labyrintheiterung annimmt, wird am 9. October eine zweite Operation vorgenommen zur Freilegung des Labyrinthes. Es wird versucht, das Vestibulum von hinten her zu eröffnen. Das Operationsgebiet ist durch Vorlagerung des Sinus sehr beengt. Da Pat. collabirt, muss die Operation nach längerem vergeblichem Suchen abgebrochen werden, ohne dass eine breite Freilegung des Vestibulum gelungen wäre.

Nur hinterer und oberer Bogengang sind eröffnet, aus beiden fliesst Labyrinthwasser ab.

Nach der Operation keine Besserung, die meningitischen Symptome entwickeln sich immer deutlicher. Am 15. October stirbt Patient.

Bei der Autopsie findet sich eine ausgedehnte Meningitis, anscheinend durch Vermittlung des vom Sinus caroticus aus inficirtem Sinus cavernosus entstanden.

Die mikroskopische Untersuchung des Felsenbeins ergiebt, dass unsere Diagnose »Labyrintheiterung« richtig war. Die Infection war offenbar durch die Fen. ovalis erfolgt. Der Stapes ist ein wenig nach innen dislocirt, das Ringband zerstört, die Fussplatte jedoch erhalten. In Schnecke, Vestibulum und Bogengängen z. Th. frisches, z. Th. schon organisirtes Exsudat. In den hinteren Bogengang führt ein offenbar operativ gebildeter Canal, das Vestibulum ist nicht operativ eröffnet. N. acusticus und seine Verzweigungen z. Th. kleinzellig infiltrirt. (Der mikroskopische Befund wird ausführlich in der demnächst erscheinenden Arbeit von Hilgermann über »die Betheiligung des Ganglion Gasseri bei Mittelohreiterungen« mitgetheilt.)

Fall 20. G., Ernst. 13 Jahre alt.

Anamnese: Seit frühester Kindheit ohne bekannte Ursache Ohreiterung links. Weitere anamnestische Angaben zunächst nicht zu erheben, da der Junge ohne Begleitung in der Poliklinik erscheint und auf Fragen kaum antwortet. Erst später, nach der Operation, erfahren wir von der Mutter, dass der Patient in letzter Zeit wiederholt über Schwindel geklagt habe.

Status am 26. März 1901. Links im Gehörgang eitriges Secret. Vom Trommelfell nur kleiner Rest mit dem Hammer erhalten. Kein Nystagmus, keine Gleichgewichtsstörung. Links hochgradige Schwerhörigkeit, ob nervöser Natur, ist nicht festgestellt.

Am 28. März hat sich vor dem linken Tragus ein Furunkel gebildet, Gehörgangslumen verengt. Incision des Furunkels.

Am 31. März und 1. April bleibt Patient aus der Behandlung, und zwar, wie uns die Mutter später mittheilt, weil er an heftigem Schwindel, Kopfschmerzen und Fieber litt.

Am 2. April erscheint er wieder in der Poliklinik, sein Gang ist eigenthümlich breitspurig und etwas schwankend, er klagt über heftige Schwindelempfindungen. Deshalb Aufnahme in die Privatklinik des Herrn Professor Kümmel zur Beobachtung und eventuellen Operation. Während der nächsten Tage ist Patient fieberfrei, bei Bettruhe verlieren sich die Schwindelerscheinungen vollständig; am 5. April fühlt Patient sich wieder vollständig gesund und verlangt, nach Hause entlassen zu werden. Da treten ganz plötzlich nach dem Mittagessen heftige Kopfschmerzen auf, dabei starker Schwindel, gegen Abend Temperatursteigerung bis 40,0, leichte Benommenheit, geringer Grad von Nackenstarre. Deshalb sofort Radicaloperation. Starke Sclerose, Antrum erweitert, in demselben Eiter. Die Fenestra ovalis liegt frei offen, der Stapes fehlt. Wegen mangelnder Assistenz musste zunächst von der Freilegung des Vestibulums Abstand genommen werden. Nach der Operation zunächst allmählicher Temperaturabfall bis 37,6, und subjectives Wohlbefinden, Schwindel und Kopfschmerzen geringer.

Am 7. April plötzlich wieder Fieber bis 40,0 und Zunahme des Schwindels. Deshalb sofort breite Eröffnung des Labyrinthes. Mit der Fraise wird das Vestibulum vom vorderen Schenkel des horizontalen Bogenganges aus eröffnet, die Knochenwand ist hier ausserordentlich dünn, so dass die Fraise schon nach wenigen Rotationen ins Vestibulum dringt. Dann wird von der Fenestra ovalis aus die untere Schneckenwindung eröffnet und der Rest der lateralen Wand des Vestibulums abgetragen, sodass letzteres lateralwärts nur durch eine dünne Knochenbrücke, in der der Facialis verläuft, begrenzt ist. Kein Abfliessen von Labyrinthwasser, in der Schnecke etwas trübe Flüssigkeit, im Vestibulum anscheinend Granulationen.

Nach der Operation zunächst für kurze Zeit Besserung der subjectiven Beschwerden, dann entwickelt sich schnell das typische Krankheitsbild der Meningitis.

Tod am 11. April.

Section: Ausgedehnte Meningitis der Basis, der linke N. acusticus in eine Eiterschicht eingehüllt.

Die Untersuchung des herausgenommenen Schläfenbeins ergiebt, dass in der That horizontaler Bogengang, Vestibulum und untere Schneckenwindung vollkommen frei eröffnet sind.

Mikroskopische Untersuchung: Facialis unverändert. Vestibulum vollkommen leer, in den oberen Windungen der Schnecke kleine Ansammlungen von rundzellenhaltigem Exsudat. Am Endost der Schnecke Rundzelleninfiltration. Die untere Schneckenwindung communicirt vollkommen frei mit der Operationshöhle, das Promontorium fehlt. Vom horizontalen Bogengang sind nur noch die Ampullen angedeutet,

sonst ist nichts mehr von ihm zu erkennen. In den verticalen Bogengängen ist der perilymphatische Raum von rundzellenhaltigem Exsudat angefüllt, der endolymphatische von homogenem, geronnenem Exsudat. Der Stamm des Acusticus und seine Verzweigungen sind stark mit Rundzellen infiltrirt.

Ferner wurde in dem bereits oben angeführten Fall 6 das Labyrinth operativ freigelegt.

Diesen Fällen seien, da sie für die Beurtheilung der durch die Operation bedingten Gefahren von Wichtigkeit sind, gleich zwei weitere angereiht, bei denen in Folge eines diagnostischen Irrthums ein gesundes Labyrinth eröffnet wurde.

Fall 21. G., Friedrich. 63 Jahre. Schiffseigner.

Wegen verschleppter acuter Mittelohreiterung rechts wird am 16. Juli 1900 das Antrum frei gelegt und wegen der Ausdehnung der Zerstörung die Radicaloperation angeschlossen. Vor der Operation waren keine Labyrinthsymptome vorhanden. auf dem erkrankten Ohr bestand hochgradige Schwerhörigkeit oder Taubheit. Bei der Operation fand sich nichts, was auf eine Labyrintherkrankung hingedeutet hätte. Während der ersten 4 Tage nach der Operation ungestörter Verlauf, am 5. Tage plötzlich Temperatursteigerung bis 40,2, dabei heftiger Schwindel, leichte Benommenheit, starke Kopfschmerzen.

Revision der Wunde in Narcose. Da sich weder in der hinteren, noch in der mittleren Schädelgrube eine Ursache für diese Symptome auffinden lässt, nimmt man an, dass es sich um eine Labyrintheiterung handele, deshalb Eröffnung des Vestibulum vom hinteren Schenkel des horizontalen Bogengangs aus. Es fliesst kein Liquor cerebrospinalis ab.

Gleich nach der Operation heftigster Schwindel bei der geringsten Bewegung. Die Temperatur wird durch die Operation nicht im geringsten beeinflusst. Erst 2 Tage später wird ein Gesichtserysipel erkennbar, es wird nun klar, dass dieses die Ursache des Fiebers ist. Langsame Heilung, die durch wiederholte Recidive des Erysipels und kleine perichondritische Abscesse an der Ohrmuschel, sowie ausgedehnte corticale Knochennekrosen am Schläfenbein gestört wird. Der Schwindel lässt bald an Intensität nach. Doch tritt noch 6 Wochen nach der Operation bei schnellen Bewegungen (raschem Aufstehen, Umdrehungen) leichter Schwindel auf.

Heilung.

Untersuchung im Juni 1901. Ganze Wundhöhle gut epidermisirt.

Fall 22. K., Carl. 31 Jahre.

Seit 4 Jahren linksseitige Ohreiterung. Vor 2 Jahren bereits Radicaloperation vorgeschlagen, jedoch vom Patienten abgelehnt. Nachdem die Eiterung eine Zeit lang sistirt hatte, trat dieselbe vor sechs

Wochen von Neuem auf, gleichzeitig Kopfschmerzen, starke Schwindelanfälle, Fieber, rasche Abnahme der Kräfte.

Status 27. April 1901. Pat. ist äusserst schwach, Gang schleppend. Links anscheinend taub. Kein Nystagmus. Augenhintergrund normal. Temperatur 37,5. Wegen der Schwere der Erscheinungen wird gleich nach der Aufnahme die Radicaloperation vorgenommen.

Operation: Grosses Cholesteatom, das den Sinus an einer Stelle freigelegt hat. Sinuswand von Granulationen bedeckt, die abgeschabt werden. In der Gegend des horizontalen Bogenganges anscheinend eine Fistel. Da man nach den Symptomen (Schwindel, Taubheit) an eine Labyrintheiterung denken musste, wird versucht, durch Verfolgung der vermeintlichen Fistel ins Vestibulum einzudringen. Eröffnung desselben vom hinteren Schenkel des hor. Bogenganges her gelingt nicht. Deshalb wird der Stapes luxirt und die Fen. oval. mit der Fraise erweitert. Sofort fliesst Liqu. cerebrospinalis nach.

Unmittelbar nach der Operation heftigster Schwindel bei der geringsten Bewegung. Der weitere Verlauf zeigt, dass es sich um eine Sinusphlebitis handelt, trotz Ausräumung des Sinus und Unterbindung der Jugularis Tod an Lungenabscessen. Keine Meningitis, mikroskopische Untersuchung des Labyrinthes steht noch aus.

Von den ersterwähnten 9 Patienten hatten 2 (Fall 6 und Fall 17) wahrscheinlich zur Zeit der Labyrinthfreilegung bereits eine beginnende Meningitis, die durch die Operation nicht zum Stillstand gebracht wurde, und der die Patienten erlagen. Einer (Fall 19) starb an Meningitis, die mit dem Labyrinth anscheinend nicht zusammen hing. Bei den übrigen 6 erfolgte glatte Heilung.

Betrachten wir nun die Erfolge der bisherigen Labyrintheröffnungen, so habe ich, inclusive der beiden Jansen'schen Fälle aus dem Jahre 1893, 31 Fälle von operativen Eingriffen am Labyrinth zusammenstellen können. Von diesen ist der Ausgang nicht angegeben in 2 Fällen, (einer Manasse und Wintermantel, einer Stacke). Geheilt wurden 23 Fälle, es starben 6, und zwar von Jansen's Fällen einer an Meningitis 4 Wochen nach der Labyrintheröffnung, einmal brach nach der Entfernung von Granulationen aus der Labyrinthfistel, die 8 Tage nach der Labyrinthfreilegung erfolgte, eine Meningitis aus, und ein Patient endete durch Selbstmord vor völliger Heilung der Labyrintherkrankung.

Zwei Patienten aus unserer Beobachtung starben an einer vom Labyrinth ausgehenden Meningitis, die allem Anschein nach schon bei der Freilegung des Labyrinthes vorhanden war, einer erlag einer

Meningitis, die wohl von einer anderen Stelle aus inducirt war (Sinus caroticus).

Bei den geheilten Fällen war, soweit ich das aus den Mittheilungen in der Literatur entnehmen kann, keinmal eine üble Folge der Labyrintheröffnung zu constatiren, auch bei unseren Fällen war eine solche nicht vorhanden.

Es fragt sich nun, ob in den letal verlaufenden Fällen die Entwicklung der terminalen Meningitis mit der Operation selbst in Zusammenhang stand.

Bei dem einen Fall Jansen's scheint die Ausschabung der Labyrinthfistel den tödtlichen Ausgang mindestens beschleunigt zu haben. Bei dem zweiten Fall, der 4 Wochen nach der Operation an Meningitis endigte, war die Labyrintheiterung durch die Operation nicht beseitigt worden, vielleicht weil, wie Jansen sagt, das Labyrinth »in unvollkommener Weise, von hinten aussen« eröffnet war. Nach der Operation selbst war jedoch zunächst eine wesentliche Besserung zu verzeichnen, so dass der Einfluss derselben wohl nur als günstig bezeichnet werden kann, keinesfalls war eine Beschleunigung des Verlaufs durch den Eingriff bedingt.

Auch bei dem durch Suicidium zu Grunde gegangenen Patienten scheint die Freilegung des Vestibulums zunächst eine Besserung erzielt zu haben, wenn auch die Eiterung bei dem mehrere Monate später erfolgten Tode noch vorhanden war.

Dass meiner Ansicht nach bei unseren an Meningitis gestorbenen Fällen die Eröffnung des Labyrinthes die Hirnhautentzündung nicht verursacht oder beschleunigt hat, habe ich oben bereits gesagt.

Zwei Fragen kommen für die Beurtheilung des Werthes jeder Operation, auch der uns hier interessirenden, in erster Linie in Betracht:

1. die: sind mit derselben Gefahren verbunden und
2. die: in wie weit erfüllt sie die bezüglich der Heilwirkung zu stellenden Ansprüche.

Für eine definitive Beantwortung dieser Frage in Bezug auf die Eröffnung des Labyrinthes ist natürlich das vorliegende Material noch viel zu klein, doch sind die bisher erzielten Resultate insofern von grossem Werth, als sie uns einen gewissen Fingerzeig dafür gewähren, ob wir zu weiteren Versuchen in dieser Richtung berechtigt sind oder nicht.

Wie aus dem Gesagten hervorgeht, wurde eine direct schädliche Wirkung eines Eingriffes am Labyrinth nur einmal, nach der Entfernung von Granulationen, die den Zugang zum Vestibulum verlegten, beobachtet. Es handelte sich allerdings um eine sehr schwere Erkrankung des Labyrinthes und wir könnten vielleicht mit einem gewissen Grad von Wahrscheinlichkeit annehmen, dass dieselbe auch ohne operativen Eingriff in absehbarer Zeit zu einer Meningitis geführt haben würde. Zu berücksichtigen ist ferner die Möglichkeit, dass die Meningitis durch die bei der Radicaloperation verursachte Meisselerschütterung ausgelöst wurde, also mit der Labyrintheröffnung als solcher event. gar nicht im Zusammenhang stand. Sicher ist das jedoch keineswegs und wir thun deshalb im Interesse einer objectiven Beurtheilung gut, wenn wir einen etwas pessimistischen Standpunkt einnehmen und den unglücklichen Ausgang der Labyrinth-Operation zur Last legen.

Wenn bei einer so kleinen Zahl von Fällen eine Procentberechnung überhaupt zulässig ist, wurde demnach ungefähr in 3 bis 4 % der operirten Fälle (einer von 29) der Tod durch die Operation selbst verursacht, resp. beschleunigt. Es ist möglich und sogar wahrscheinlich, dass diese Zahl, sobald eine grössere Beobachtungsreihe vorliegt und wenn die Technik weiter ausgebildet ist, sich wesentlich ändert, einstweilen bildet sie jedoch die einzige Unterlage für unsere Beurtheilung.

Fragen wir uns, wodurch die Gefahr des Eingriffes bedingt ist, so kommt zunächst die schon oben erwähnte Möglichkeit in Betracht, dass durch die Erschütterung beim Meisseln die bisher im Labyrinth ruhenden Keime mobil gemacht werden. Allein diese Gefahr lässt sich wohl umgehen, oder wenigstens auf ein Minimum reduciren, da, wie die Besprechung der Operationstechnik zeigen wird, sich gerade bei der Eröffnung des Vestibulums der Gebrauch des Meissels fast ganz vermeiden lässt. In zweiter Linie ist die Möglichkeit zu berücksichtigen, dass durch die Operation schützende Adhäsionen im Labyrinth zerrissen werden.

Was in dem Jansen'schen Fall den unmittelbaren Anstoss zur Entstehung der Meningitis gegeben hat, lässt sich schwer entscheiden, wir können also auch nichts darüber sagen, ob sich in Zukunft ähnliche Fälle werden vermeiden lassen.

Jedenfalls haben wir zunächst mit der Möglichkeit zu rechnen, dass die Eingriffe am Labyrinth nicht

gefahrlos sind und müssen uns deshalb fragen, ob diese event. Gefahr auf der anderen Seite durch günstige Resultate in Bezug auf Heilung compensirt wird.

Ich glaube, diese Frage darf man bejahen, wenn es auch hier wieder ausserordentlich schwer ist, mangels exacter Zahlen eine bestimmte Grundlage für die Beantwortung zu gewinnen. Es handelt sich nämlich darum, festzustellen, wie gross die Mortalität für Labyrintheiterung bei operativer Eröffnung das Labyrinthes ist, und wie gross ohne diesen Eingriff.

Von den 27 operirten Fällen mit bekanntem Ausgang (unsere 2 Fälle von Eröffnung eines gesunden Labyrinthes kommen für diese Berechnung nicht in Betracht) starben 6, 21 kamen zur Heilung. Von den 6 letal verlaufenden stand sicher bei einem, wahrscheinlich bei einem zweiten die Todesursache nicht im Zusammenhange mit der Labyrintheiterung (Suicidium, Tod an anderweitig inducirter Meningitis), bei 2 waren bereits vor der Eröffnung des Labyrinthes Zeichen einer beginnenden Meningitis vorhanden, so dass sie ebenfalls für die Beurtheilung des Operationseffectes bei uncomplicirten Labyrintheiterungen nicht in Betracht kommen.

Es bleiben demnach 2 Todesfälle gegenüber 21 Heilungen. Das entspräche ungefähr einer Mortalität von 10% für die operative Behandlung der uncomplicirten Labyrintheiterung.

Ist diese Zahl nun günstiger, als die Sterblichkeitsziffer bei Fällen, in denen das Labyrinth nicht unmittelbar in Angriff genommen wird?

Das exact zu beantworten ist zur Zeit noch nicht möglich, da vergleichbare Zahlen nicht vorliegen, und da wir vor allem noch nicht genau wissen, wie gross die Mortalität bei Labyrintheiterungen überhaupt ist.

Jansen berichtet allerdings über eine grosse Serie von Fällen von Labyrintheiterung und hat dabei (die Fälle von Labyrintheröffnung und die nicht operirten zusammengerechnet) eine Mortalität von 10% zu verzeichnen. Für die nicht operirten Fälle allein ist die Mortalitätsziffer noch günstiger.

Dabei ist jedoch zu bedenken, dass die operativ behandelten Fälle den übrigen durchaus nicht gleichwerthig zu setzen sind. In Jansen's Tabelle sind die Fälle von isolirter Erkrankung der Bogengänge bei

weitem in der Ueberzahl, und diese haben, wie Jansen selbst betont, eine relativ günstige Prognose.

Die Fälle, bei denen die Eiterung sich auf das ganze Labyrinth ausgebreitet hat, bieten zweifellos eine bedeutend schlechtere Prognose, die ich allerdings nicht in Zahlen bestimmt ausdrücken kann. Für Labyrinthnecrosen hat Bezold eine Mortalität von 16—20 % berechnet, nach Scheibe (28) ist die Prognose bei acuten Eiterungen noch bedeutend ungünstiger, von 4 von ihm beobachteten Fällen starben 3, gleich 75 %.

Nun hat es sich aber, wenigstens bei den operirten Fällen von Jansen und uns (unser Fall 18 mit isolirter Bogengangserkrankung ist ausgenommen), gerade stets um ausgedehntere Labyrintherkrankungen gehandelt.

Ich glaube deshalb, aus dem vorliegenden Material den Schluss ziehen zu dürfen, dass durch die Operation die Prognose uncomplicirter ausgedehnter Labyrintheiterungen entschieden verbessert wird, und zwar so sehr, dass die durch die Operation an sich bedingten Gefahren dadurch übercompensirt werden.

Ich habe nun noch die Frage zu erörtern, wie sich der Einfluss der Labyrintheröffnung bei Fällen gestaltet, bei denen bereits eine circumscripte meningeale Eiterung vorhanden ist. Unsere Fälle 6 und 20, die in diese Categorie gehören, sind beide ungünstig verlaufen. Dagegen gelang es Jansen, »2 Fälle mit nachgewiesener eitriger Meningitis und mehrere mit dem klinischen Bilde der Cerebrospinalmeningitis . . . am Leben« zu erhalten. Gerade unter diesen Verhältnissen ist ja das einzige, was noch Aussicht auf Rettung gewährt, die gründliche Beseitigung des primären Eiterherdes, und diese wird durch Freilegung des Labyrinthes zweifellos besser erreicht als durch die Mastoidoperation allein.

Eine Inangriffnahme des meningealen Herdes durch Spaltung der Dura, wie ich sie an anderer Stelle befürwortet habe (44), dürfte wohl auch bei einzelnen vom Labyrinth aus inducirten Fällen zweckmässig sein, häufig jedoch auf grosse technische Schwierigkeiten stossen, da uns die Gegend des Porus acusticus internus ja kaum zugänglich ist.

Jedenfalls können wir schon heute bestimmt sagen, dass die Eröffnung des Labyrinthes einen durchaus berechtigten Eingriff darstellt, und dass die bisherigen Erfolge zu weiteren Versuchen ermuntern.

Eine Frage, die sich heute allerdings noch kaum vollständig beantworten lässt, ist die, bei welchen Patienten ein derartiger Eingriff indicirt ist, bei welchen nicht. Für eine Reihe von Fällen hat Jansen (11) schon ziemlich scharf begrenzte Indicationen aufgestellt.

Er sagt etwa Folgendes:

1. Erlaubt ist die Eröffnung des Vestibulums bei gesicherter Diagnose und schweren Labyrinthsymptomen, »direct geboten überall da, wo bei der Eröffnung des Antrums sich nicht genügend Momente ergaben, die durch Druck auf Stapes oder Bogengangsdefect jene schweren Labyrinthsymptome hätten auslösen können (Cholesteatom, Granulationen, Eiter, Sequester)«. Ferner bei Defect des Stapes oder bei schwarz durchscheinendem Lumen im Bogengang.
2. Wenn Labyrinthsymptome weniger ausgeprägt sind, jedoch eine Fistel zum Labyrinth führt »und die Beschwerden auf einen tieferen Eiterherd hindeuten, ohne dass in oder an dem Warzenfortsatz ein solcher gefunden wird.«
3. Wenn neben Labyrintheiterungen die Diagnose eines Kleinhirnabscesses oder ausgedehnten extraduralen Abcesses gesichert oder wahrscheinlich ist.
4. Wenn bei vorhandener Bogengangsfistel die ersten Symptome einer meningitischen Reizung auftreten.

Ferner sagt er an anderer Stelle (60): »Besteht ausser der Vorhofseiterung noch eine Schneckeneiterung, die einen Eingriff verlangt, so ist der leichteste Angriffspunkt das Promontorium.«

Diese Indicationen Jansen's halte ich für vollkommen berechtigt, wir haben uns in der Regel von ähnlichen Gesichtspunkten leiten lassen, haben dabei jedoch wiederholt Versuche in anderen Richtungen gemacht.

Ich weiss jedoch nicht, ob Jansen's Indicatinonen nicht noch in gewissem Sinne erweitert werden müssen.

Zunächst wird von Jansen die Frage nur kurz berührt, ob überhaupt, und in welchen Fällen wir auch die Schnecke eröffnen sollen. Jansen selbst hat das in einem Fall wegen meningealer Reizsymptome gethan, die auch noch nach Eröffnung des Vestibulums fortbestanden. Stacke scheint ebenfalls die Schnecke freigelegt zu haben, und wir

haben das in 3 Fällen gethan. Ueble Folgen, abgesehen von etwaiger Taubheit, wurden bisher niemals beobachtet.

Nun liegen meiner Ansicht nach die Verhältnisse so, dass bei den schweren Fällen von Labyrintheiterung, die zunächst für die operative Behandlung in Betracht kommen, also vor allem bei denen mit Fistel am Promontorium oder Stapesdefect, wohl meist die Schnecke mehr oder weniger betheiligt ist, vollständiges Intactsein der Schnecke bei ausgedehnter Eiterung im Vestibulum ist anscheinend sehr selten. Ausschliessen können wir ihre Betheiligung wohl nur, wenn noch ein beträchtlicher Hörrest vorhanden ist. Die oben mitgetheilten Erfahrungen lehren, wie schon erwähnt, dass wir aus dem klinischen Bild kaum einen Anhaltspunkt für die Beurtheilung des pathologisch-anatomischen Befundes gewinnen können.

Ferner halte ich es für nicht unwahrscheinlich, dass durch die breite Eröffnung des Vestibulums auch dann, wenn die Schnecke vorher intact war, die Gefahr einer secundären Infection derselben gegeben ist.

Es wäre ja allerdings denkbar, dass eine Infection durch schnell eintretende Verklebungen, welche die Scala Vestibuli gegen den Vorhof abschliessen, vermieden würde, ebenso gross ist aber wohl die Wahrscheinlichkeit, dass infectiöses Material in dieselbe eindringt.

Dürfen wir aber nun selbst für den günstigsten Fall, d. h. wenn eine secundäre Schneckeneiterung ausbleibt, erwarten, dass die Schnecke noch irgendwie hörfähig bleibt? Ich glaube kaum, vielmehr müssen wir wohl annehmen, dass durch den Abschluss der Sc. Vest. gegen den verödeten Vorhof die Functionsbedingungen der Cochlea aufs tiefste geschädigt werden, sodass der betreffende Pat. auf der operirten Seite wohl taub werden dürfte.

Sollen wir nun, wenn das Vorhandensein oder Eintreten einer Schneckeneiterung wahrscheinlich ist, uns nur mit der Eröffnung des Vorhofs begnügen? Ich glaube, dazu liegt kein Grund vor, und ich bin deshalb der Ansicht, dass wir, wenn wir überhaupt am Labyrinth operiren, versuchen sollen, auch für die Schnecke möglichst günstige Heilungsbedingungen zu schaffen. Wie weit das möglich ist, ist freilich eine andere Frage, auf die ich weiter unten zurückkommen werde.

Ferner scheint mir ein zweiter Punkt bei der Indicationsstellung Berücksichtigung zu verdienen.

Ich habe oben auf die gerade in den letzten Jahren erschreckend oft beobachtete Thatsache hingewiesen, dass durch die Radikaloperation bei vielen keine schweren Labyrinthsymptome zeigenden Fällen eine Meningitis vom Labyrinth aus inducirt wurde, ferner, dass gar nicht selten, nachdem die Labyrintheiterung scheinbar in Heilung begriffen, plötzlich ohne äussere Veranlassung sich eine Meningitis entwickelt.

Die in Jansen's Indication angeführte »Schwere der Labyrinthsymptome« ist also nicht immer maassgebend für die Beurtheilung der durch die Eiterung bedingten Gefahr; wie oben schon ausgeführt, können Fälle mit den stürmischsten Erscheinungen ohne Operation heilen und solche mit nur geringen Symptomen trotz ihrer zu Grunde gehen.

Manchmal, bei ganz symptomlosem Verlauf, sind wir natürlich nicht in der Lage, die Labyrintheiterung zu diagnosticiren, bezw. erst dann, wenn die Meningitis sich zeigt, also die vierte Indication Jansen's in Frage kommt.

In anderen Fällen lässt sich die Diagnose jedoch auch ohne schwere Symptome wenigstens bis zu einem gewissen Grade sicher stellen. Ich denke dabei speciell an die Fälle, bei denen sich bei der Operation eine Labyrinthfistel findet, ohne dass eine Eiterung im inneren Ohr klinisch sich bemerkbar machte.

Es fragt sich nun, ob wir auch in derartigen Fällen berechtigt sind, das Vestibulum zu eröffnen.

In erster Linie wird das von den Gefahren abhängen, die durch die Labyrinteröffnung bedingt sind.

Da wir über dieselben durch unsere bisherigen Erfahrungen noch nicht genügend orientirt sind, ist es vielleicht zweckmässig, dieselben zunächst an einer grösseren Beobachtungsreihe von Fällen, bei denen die Jansen'schen Indicationen zutreffen, zu studiren, und erst dann, wenn sich dabei die Gefahren als nicht zu gross erweisen, die Indication im oben angedeuteten Sinn zu erweitern.

Maassgebend kann nur die Frage sein, ob die Gefahr für den Patienten mit oder ohne Eröffnung des Labyrinths grösser ist. In zweiter Linie ist allerdings auch auf das Hörvermögen Rücksicht zu nehmen, das ja gerade bei localisirten Erkrankungsformen manchmal recht gut ist und das, wie gesagt, durch die Eröffnung des Vestibulums wohl immer gefährdet wird.

Ich möchte mich jedes bestimmten Urtheils über diesen Punkt einstweilen noch enthalten und mich mit dem Hinweis auf die noch offene Frage begnügen.

Sehr wichtig für die Beurtheilung derselben erscheinen mir jedoch die von uns beobachteten Fälle (21 u. 22), bei denen das gesunde Vestibulum auf Grund eines diagnostischen Irrthums eröffnet wurde. Wir sahen dabei keinerlei nachtheilige Folgen, trotzdem bei dem einen Fall ein schweres Erysipel in der Umgebung des Warzenfortsatzes vorhanden war, und in dem anderen Fall das Vestibulum durch die Eröffnung der Fenestra ovalis in unmittelbare Verbindung mit einer jauchigen Cholesteatomhöhle gesetzt wurde.

Derartig planmässig vorgenommene Labyrintheröffnungen scheinen demnach weniger gefährlich zu sein, als unbeabsichtigte Verletzungen, wohl deshalb, weil wir vor der Eröffnung des Labyrinths zunächst für möglichste Säuberung des Gebietes sorgen und vor allem durch Anlegung einer genügend breiten Oeffnung freien Secretabfluss schaffen können. Vielleicht gewährt auch die ausfliessende Perilymphe einen gewissen Schutz, indem sie etwa eindringende Infectionserreger hinausspült.

Bekannt ist ja die Thatsache, die wir in beiden Fällen wieder bestätigen konnten, dass nach Eröffnung eines gesunden Labyrinthes grosse Mengen von Perilymphe bezw. Liquor cerebrospinalis abfliessen. Auch nach Freilegung eines eitrig inficirten Labyrinthes haben wir das einige Male beobachtet, es handelte sich dabei offenbar um localisirte Processe (Fall 18), bei denen die Verklebungen durch die Operation zerstört wurden, oder um relativ frische Entzündungen, bei denen es noch nicht zur Abkapselung innerhalb des Labyrinths gekommen war. Bei Eröffnung eines in ausgedehntem Maasse erkrankten Labyrinthes haben wir dagegen den Abfluss von Perilymphe fast stets vermisst.

Operations-Technik.

Ich habe endlich noch zu erörtern, in welcher Weise wir bei der Eröffnung des Labyrinthes technisch am besten verfahren. Zur Beurtheilung dieser Frage ist es wohl zweckmässig, sich zunächst einmal klar zu machen, welche Grenzen unserem Vorgehen durch die anatomischen Verhältnisse gesetzt sind, d. h. welche Theile des Labyrinthes uns überhaupt zugänglich sind, welche nicht.

Die Betrachtung eines anatomischen Präparates lehrt, dass wir den horizontalen Bogengang in ganzer Ausdehnung ziemlich bequem

eröffnen können, und dass wir sowohl bei Verfolgung des vorderen, wie des hinteren Schenkels desselben das Vestibulum freilegen können. Der hintere Bogengang ist durch Abmeisseln der hinteren Pyramidenfläche ebenfalls zu eröffnen, ebenso der hintere Sckenkel des oberen Kanals. Der vordere Schenkel des letzteren ist schwieriger zu erreichen. Auch durch Verfolgung der vertikalen Bogengänge gelangt man in's Vestibulum.

Einen weiteren Zugang zu letzterem gewinnen wir durch Freilegung der Fenestra ovalis, und diese lässt sich noch dadurch erweitern, dass man ihre untere Umrandung wegnimmt. Unmittelbar über dem ovalen Fenster verläuft bekanntlich der Facialis, so dass eine Erweiterung nach oben ausgeschlossen ist.

Wir sehen demnach, dass es technisch möglich ist, den Vorhof und die Bogengänge, mit Ausnahme vielleicht des vordersten Theils des oberen, zu eröffnen.

Viel schwieriger liegen die Verhältnisse jedoch bezüglich der Schnecke. Ein Theil ihrer unteren Windung ist allerdings in manchen Fällen auch bequem zugänglich, wir brauchen nur die ziemlich dünne Knochenwand des Promontoriums zu entfernen, um sie freizulegen.

Die Untersuchungen von Körner (55) und Gruber (56) zeigen jedoch, dass das nicht immer ohne Gefahr möglich ist, da bei abnormer Krümmung der Canalis caroticus soweit in die Paukenhöhle vorspringen kann, dass er das ganze Promontorium bedeckt. In derartigen Fällen wird also eine Eröffnung der unteren Schneckenwindungen von der Paukenhöhle aus nur in sehr beschränktem Maasse möglich sein.

Der übrige Theil der Schnecke ist jedoch bisher unseren Eingriffen anscheinend überhaupt noch nicht zugänglich, wenn nicht etwa durch die Erkrankung das knöcherne Gerüst der Schnecke vollständig zerstört ist, so dass wir durch Fortnahme des Promontoriums direct in einen grossen, der Schnecke entsprechenden Hohlraum gelangen. Derartige Fälle hat offenbar Jansen im Auge, wenn er schreibt (60): »Mit Meissel oder Fraise ist es ein einfaches Beginnen, vor dem ovalen Fenster unter dem Facialis am Promontorium einzugehen, die Oeffnung gross anzulegen und mit Fraise oder Löffel den aus Eiter, Granulationen, sequestrirten Knochenbälkchen bestehenden Inhalt herauszuheben. Eine Verletzung der Carotis an der medialen Wand der Schnecke lässt sich stets mit Sicherheit vermeiden. Ebenso muss natürlich die Fossa cribrosa unter allen Umständen geschont werden, man darf also nicht zu tief mit dem Löffel oder der Fraise eindringen.« Dass unter diesen

Umständen, d. h. bei ausgedehnter Necrose im Schneckeninneren und an der Schneckenkapsel, die Ausräumung in der That ein leichtes sein kann, haben wir selbst erfahren. (cf. Fall 6 u. 13.)

Handelt es sich jedoch um eine Schnecke mit normalem Gerüst, wie wir sie auch trotz vorhandener Eiterung nicht selten finden, dann dürfte ein derartiges Vorgehen wohl nicht nur »kein leichtes Beginnen«, sondern unter Umständen sogar eine technische Unmöglichkeit darstellen. Eine genaue Orientirung ist bei der Enge des Operationsgebietes und der Tiefe, in der man zu arbeiten haben würde, kaum möglich, ich halte deshalb auch eine Verletzung der Carotis in der Nähe der Schneckenspitze, der sie ja unmittelbar benachbart ist, für nicht mit Sicherheit vermeidbar.

Eher wäre vielleicht eine Eröffnung der Schnecke von der medialen Vorhofswand aus denkbar, doch auch hier verliert man, wie Herr Prof. Kümmel mir auf Grund eines operativen Versuches in dieser Richtung mitteilte, bald die sichere Orientirung, die beim Arbeiten in der Nähe so lebenswichtiger Organe Voraussetzung ist.

Ich glaube deshalb, wie gesagt, dass wir zunächst noch eine operative Freilegung der ganzen Schnecke nur in seltenen Fällen werden erreichen können.

Wie aus dem Gesagten hervorgeht, stehen uns zur Freilegung des Labyrinthes mehrere Wege offen. Die Frage, welchen von diesen man am zweckmässigsten benutzt, ist von Jansen (56) für eine gewisse Anzahl von Fällen wenigstens beantwortet, nämlich für die, bei denen die Labyrintheiterung einen tiefen extraduralen Abscess in der hinteren Schädelgrube oder einen Kleinhirnabscess inducirt hat. Man legt beide Herde, den primären im Labyrinth und den secundären in der hinteren Schädelgrube, gleichzeitig frei, wenn man mit schmalem gradem Meissel »von hinten oben her die hintere Hälfte oder $^2/_3$ des oberen Bogenganges, wenn nöthig auch den unteren Bogengang mehr oder weniger« fortschlägt »und von hinten her den Vorhof freilegt unter Fortnahme der hinteren Hälfte des horizontalen Bogenganges«.

Ein Weg, der nach Jansen unter besonders günstigen Voraussetzungen für die Eröffnung tiefer extraduraler Abscesse in Frage kommt, ist der durch die mediale Antrumswand und durch das theilweise eröffnete Labyrinth hindurch. Das Vestibulum wurde in einem von Jansen auf diese Weise operirten Fall durch Verfolgung einer über dem hinteren Schenkel des horizontalen Bogenganges gelegenen Fistel

unter Fortnahme dieses Schenkels von hintenher eröffnet, dabei wurde der extradurale Abscess aufgedeckt.

Auf der Würzburger Versammlung der deutschen otologischen Gesellschaft (1898) berichtet Jansen über weitere Erfahrungen in dieser Richtung, an der Hand der oben bereits citirten beiden Fälle. Er sagt dabei: »es ist ein Leichtes vom horizontalen Bogengang aus hinter dem Facialis das Vestibulum mit Meissel und Fraise zu eröffnen« und betont, dass man das Vestibulum dabei soweit freilegen könne, »wie es nur an Durchschnitten in anatomischen Lehrbüchern zu sehen ist».

Durch Extraction des Steigbügels ist nach seiner Ansicht nichts gewonnen. Bei dem einen der erwähnten Fälle wurde neben der Eröffnung des Vestibulums die Schnecke vom Promontorium aus mit der Fraise eröffnet und dadurch dauerndes Schwinden der meningitischen Symptome erzielt. Bei den in der Arbeit »über eine häufige Betheiligung des Labyrinths« etc. angeführten Fällen wurde ebenfalls das Vestibulum »durch Fortmeisselung eines Stückes vom horizontalen Bogengange hinter dem Facialis« eröffnet. Die in der Encyclopädie (60) gegebenen Vorschriften lauten ebenso.

Körner legte in seinen beiden oben mitgetheilten Fällen das Vestibulum durch Erweiterung einer Fistel in der Gegend des vorderen Schenkels des horizontalen Bogenganges frei. Grunert (53) eröffnete das Labyrinth breit, indem er 2 vorhandene Fisteln als Wegleitung benutzte.

Welcher Methode sich die übrigen Operateure bei der Labyrinthfreilegung bedienten, ist aus den Mittheilungen nicht zu ersehen, nur Stacke giebt an, dass er das Labyrinth unterhalb der Fenestra ovalis in der Gegend des Promontoriums mit feinen Hohlmeisseln freigelegt habe.

Auch wir haben wiederholt nach Jansen's Methode das Vestibulum von hinten her durch Wegmeisselung des hinteren Schenkels des horizontalen Bogengangs eröffnet, resp. zu eröffnen versucht. In einigen Fällen ist uns das ohne weitere Schwierigkeiten gelungen, im Fall 19 und 22 sind wir jedoch nicht zum Ziele gelangt. Daraus geht wohl hervor, dass es nicht immer »ein Leichtes« ist, auf diesem Wege ins Vestibulum zu gelangen.

Um festzustellen, wodurch diese Misserfolge bedingt sind, und ob die von Jansen angegebene Methode wirklich die sicherste und bequemste ist, habe ich an einer Reihe von anatomischen Präparaten die in Betracht kommenden Verhältnisse untersucht. Ich bin dabei zu folgendem Resultat gekommen. Durch Fortnahme des hinteren

Schenkels des horizontalen Bogenganges allein erhält man schon einen recht guten Zugang zum Vestibulum. Derselbe wird jedoch noch bedeutend weiter, wenn man ausserdem auch den vorderen Schenkel und den im Centrum des Halbkreises gelegenen Knochenkern entfernt. Das letztere ist leicht, wenn man erst an irgend einer Stelle in den Vorhof gelangt ist, und sich vermittelst einer feinen Sonde über die Lage desselben orientiren kann. Ob es unter allen Umständen am zweckmässigsten ist, sich diesen ersten Zugang vom hinteren Bogengangsschenkel her zu verschaffen, halte ich für zweifelhaft. Die Betrachtung eines Schläfenbeindurchschnittes, der parallel der Ebene des horizontalen Bogenganges denselben ungefähr halbirend angelegt ist (Fig. 1, s. Tafel), zeigt, dass die Vorhofsmündung des hinteren Schenkels um ein Beträchtliches weiter von der lateralen Antrumswand entfernt ist, als die des vorderen Schenkels von der Wand des Recessus epitympanicus. Die Dicke der Bogengangswand ist an verschiedenen Präparaten nicht immer die gleiche, dagegen ist das angedeutete Verhältniss zwischen Wanddicke am vorderen und hinteren Schenkel ziemlich constant.

Es liegt demnach nahe, für die Eröffnung des Vestibulums die Stelle zu wählen, an der die dünnste Knochenschicht zu durchtrennen ist, d. h. den vorderen Bogengangsschenkel. Dem steht ein Bedenken gegenüber. Unmittelbar unterhalb desselben verläuft der Facialis, und sobald man nur eine Spur nach unten zu von dem Bogengang abweicht, ist der Nerv im höchsten Grade gefährdet. Für manche Fälle ist dadurch die Möglichkeit, den Vorhof von vorn her zu eröffnen, sehr beschränkt, nämlich dann, wenn der Recessus epitympanicus niedrig ist, die mittlere Schädelgrube tief steht, wie in Fig. 1. Ist das jedoch

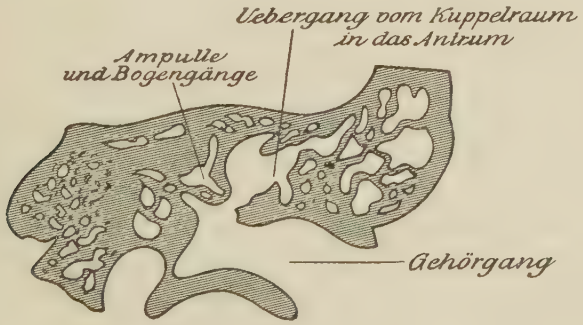

Fig. 1.

Fig. 1 u. 2 aus Körner, die eitrigen Erkrankungen des Schläfenbeins. Wiesbaden 1899.

nicht der Fall, wie in Figur 2, dann kann man ziemlich bequem von oben her den vorderen Schenkel eröffnen, ohne dass der Nerv auch nur einmal zuckt. Die Stelle, an der die Wand am dünnsten und die Eröffnung deshalb am leichtesten ist, liegt ziemlich senkrecht über der Fenestra ovalis. Es ist uns auf diese Weise zweimal mit Leichtigkeit gelungen, am Lebenden das Vestibulum zu eröffnen.

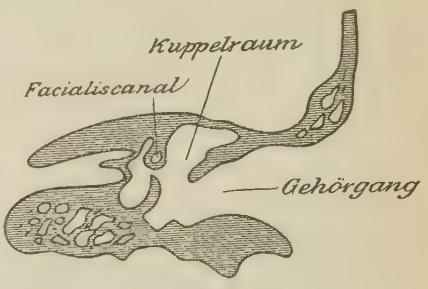

Fig. 2.

Ist diese Methode wegen räumlicher Beengung (Tiefstand der mittleren Schädelgrube) nicht anwendbar, so sind wir auf Eröffnung von hinten her nach Jansen angewiesen. Eine wesentliche Erleichterung hierbei haben wir dann, wenn wir dem Bogengangslumen folgen können. Das ist jedoch manchmal sehr dadurch erschwert, dass das Lumen durch feine Meisselsplitterchen oder noch mehr durch das beim Gebrauch der Fraise entstehende Knochenmehl ausgefüllt wird und sich dann von dem compacten Knochen kaum abhebt.

Besonders ist das bei pathologischen Fällen zutreffend, wenn kein Abfluss von Perilymphe erfolgt, wir verlieren dann jeden sicheren Anhaltspunkt für die Richtung und es kann unter diesen Umständen leicht passiren, dass man das Vestibulum gar nicht oder erst nach langem Suchen auffindet.

Bei meinen Versuchen am Präparat habe ich die Erfahrung gemacht, dass man sich das Auffinden des Vorhofs auf folgende Weise wesentlich erleichtern kann. Die Fenestra ovalis oder wenigstens die Stelle, an der sie sich befinden muss, ist nach genügender Freilegung des Operationsterrains — darüber weiter unten — stets leicht bestimmbar. Von ihr aus gelingt es unter allen Umständen, sich einen Eingang ins Vestibulum zu verschaffen. Das ovale Fenster wurde anscheinend bisher noch nicht bei der Freilegung des Vestibulums benutzt, und Jansen meint, wie erwähnt, dass durch die Extraction des Steigbügels nichts gewonnen sei. Ich theile diese Ansicht nicht und halte vielmehr die Freilegung und Erweiterung der Fenestra ovalis für äusserst vortheilhaft. Einmal wird hierdurch das Vestibulum an seinem tiefsten Punkt (bei verticaler Körperhaltung) eröffnet, und zudem gewinnen wir einen sehr bequemen Zugang für die Nachbehandlung.

Andererseits sehe ich keinen Grund, den Stapes, der bei Verödung des Vestibulums ja doch ausser Function gesetzt wird, zu erhalten.

Bezüglich der Technik sei Folgendes bemerkt: Ist der Stapes gut sichtbar, was bekanntlich bei auch nur mässiger Schleimhautschwellung selten der Fall ist, so kann man versuchen, ihn herauszuhebeln. Das wird wohl nicht immer gelingen. Aber auch im Falle des Misslingens ist es nicht schwer, vermittelst einer feinen Fraise das ovale Fenster zu eröffnen, meist sind dazu nur wenige Rotationen nöthig. Unter allen Umständen ist dabei eine Berührung der oberen Umrandung des Fensters mit der Sonde und vor Allem mit der Fraise zu vermeiden, da meist gerade an dieser Stelle die knöcherne Wand des Facialiscanals ausserordentlich dünn ist oder eine Dehiscenz besitzt. Eine Läsion des Nerven lässt sich jedoch ziemlich leicht umgehen, da nach unten hin für die Fraise ein breiter Spielraum vorhanden ist. Selbst dann, wenn man die Schnecke zu schonen wünscht, lässt sich die Fenestra ovalis durch Abtragung der an ihrer unteren Umrandung sehr dünnen Promontorialwand fast aufs Doppelte erweitern (cf. Abbildung 2, s. Tafel). Entfernt man mehr vom Promontorium, so wird die untere Schneckenwindung freigelegt und gleichzeitig das Vestibulum von unten her vollständig frei eröffnet.

Nach Anlegung einer derartig breiten Lücke ist es leicht, sich durch Sondirung über die Ausdehnung des Vestibulum zu orientiren und die Freilegung von oben und von hinten her zu unterstützen. Eröffnet man jetzt noch in der oben beschriebenen Weise die oberen Parthien des Vorhofs vom horizontalen Bogengang aus, so wird das Vestibulum lateralwärts fast nur noch durch die dünne Knochenbrücke zwischen Fenestra ovalis und horizontalem Bogengang begrenzt, in der der Facialis verläuft. Fig. 2 (s. Tafel) diene zur Illustration dieser Verhältnisse. Es ist dann alles, was sich in Bezug auf seine Freilegung bei Schonung des Facialis nur wünschen lässt, erreicht. Dass die Ausführung der Methode ohne Läsion des Nerven möglich ist, haben wir selbst am Lebenden zweimal erprobt, nur wurde dabei die Fenestra ovalis erst nach Eröffnung des Bogengangs erweitert; ich möchte jedoch nicht behaupten, dass sich eine Facialisverletzung stets mit Sicherheit vermeiden lässt.

Die Technik der Operation würde sich also etwa folgendermaassen gestalten:

1. Radicaloperation. Dabei ist der mediale Theil des Facialissporns so weit als irgend möglich zu entfernen; durch möglichst ausgiebige Abtragung seines lateralen Theiles wird die Gegend der Fenestra ovalis bedeutend übersichtlicher gemacht.

In zweiter Linie ist die Freilegung des Recessus ep tympanicus von Wichtigkeit. Dieselbe wird erreicht dur theilweise Abtragung der oberen Gehörgangswand und ever durch möglichste Verdünnung des Tegmen tympani.

2. Freilegung der Fenestra ovalis und event., wenn E öffnung der Schnecke beabsichtigt ist, Abtragung des Promo toriums. Dabei ist an die von Körner und Gruber b schriebene Abnormität im Verlauf des Carotiscanals zu denke
3. Unter Leitung einer von der Fenestra ovalis aus eingeführte Sonde Eröffnung des Vestibulums vom horizontale Bogengang aus und zwar, wenn es die räumlichen Ve hältnisse gestatten, von vorne oben her, sonst von hinten he

Bei allen Arbeiten an der Labyrinthwand gebührt der elektr motorisch betriebenen Fraise entschieden der Vorzug vor dem Meisse Die Fraise ist möglichst fein zu wählen. Das wird von Janse neuerdings empfohlen, nachdem er den Gebrauch dieses Instrument zunächst als unzweckmässig verworfen hatte, auch wir haben d günstigsten Erfahrungen damit gemacht.

Der Hauptvortheil ist meiner Ansicht nach zunächst die Herab setzung der durch die Operation bedingten Erschütterungen auf ei Minimum und dadurch Reduction der Gefahr der Keimzerstreuung. zweiter Linie wird die auch so noch recht minutiöse Arbeit technisc wesentlich erleichtert und drittens endlich wird dadurch das Versinke von Knochensplittern in die Hohlräume des inneren Ohres ziemlich siche vermieden, was beim Gebrauch des Meissels nicht immer möglich is

---

Ich glaube, in den vorstehenden Zeilen den heutigen Stand unserc Kenntnisse von den eitrigen Erkrankungen des Labyrinths wenigsten annähernd richtig skizzirt zu haben. Ich musste dabei manche Frag offen lassen und auf manche Lücken in unseren Beobachtungen hin weisen. Bei dem schnellen Fortschreiten der Otochirurgie werden di selben aber wohl bald ausgefüllt werden, die schon heute erzielten E folge berechtigen uns zu der Hoffnung, dass dann die Behandlung d Labyrintheiterungen zu den dankbarsten der uns gestellten Aufgabe gehören wird.

Herrn Prof. Körner verdanke ich ausser den bisher oben mi getheilten Krankengeschichten mehrere werthvolle Mittheilungen un Rathschläge, es sei mir gestattet, ihm auch an dieser Stelle meine herzlichsten Dank auszusprechen.

Vor Allem bin ich jedoch meinem hochverehrten Chef, Herrn Prof. Kümmel, für eine Fülle von Anregungen und für die Ueberlassung des Materials seiner Privatklinik und der Universitäts-Poliklinik zu innigstem Dank verpflichtet.

Verzeichniss der benutzten Literatur.

1. Politzer: Anastomosen zwischen den Gefässbezirken des Mittelohrs und Labyrinthes. Arch. f. Ohrenheilk. N. F. Bd. 5, p. 237.
2. Politzer: Menière'scher Symptomen-Complex in Folge traumatischer Labyrinthläsion. Arch. f. Ohrenheilk. Bd. 41, p. 165.
3. Schmiedicke: Zur Casuistik der Basisfracturen. Zeitschr. f. Ohrenheilk. Bd. 24, p. 296.
4. Preysing: Die gesunde menschliche Paukenhöhle ist keimfrei. Centralbl. f. Bacteriologie Bd. XXV, 1899, No. 18/19.
5. Canstatts Jahresbericht 1859, citirt nach Brieger in Klinische Beiträge zur Ohrenheilk. p. 39.
6. Evers: Kritischer Beitrag z. Steigbügelextraction zum Zweck der Hörverbesserung. I.-D. Halle 1898.
7. Zeroni: Arch. f. Ohrenheilk. Bd. 43, p. 68.
8. Panse: Die Schwerhörigkeit durch Starrheit der Paukenfenster. Jena 1897.
9. cf. A. Botey: Ponction de la fenêtre ronde etc. Internat. Congress zu Moskau, ref. Arch. f. Ohrenheilk. Bd. 46, p. 78.
10. Schwartze: Casuistik z. chirurg. Eröffnung des Warzenfortsatzes. Arch. f. Ohrenheilk. N. F. Bd. 6, p. 113.
11. Jansen: Ueber eine häufige Art der Betheiligung des Labyrinthes bei den Mittelohreiterungen. Arch. f. Ohrenheilk. Bd. 45, p. 193.
12. F. Gläser: Erfahrungen über 57 Eröffnungen des Warzenfortsatzes bei Mittelohreiterungen. I.-D. Breslau 1900, p. 27 (Fall 56).
13. Jansen: Zur Kenntniss der durch Labyrintheiterung inducirten tiefen extraduralen Abscesse in der hinteren Schädelgrube. Arch. f. Ohrenheilk. Bd. 35, p. 290.
14. Grunert: Jahresbericht über die Thätigkeit der Kgl. Univ.-Ohrenklinik des Herrn Geh. Medicinalrathes Prof. Dr. Schwartze zu Halle a. S. vom 1. April 1895 bis 1. April 1896. Arch. f. Ohrenheilk. Bd. 44, p. 1.
15. Körner: Bericht über die Grossherzogliche Klinik und Poliklinik für Ohren-, Nasen- und Kehlkopfkranke zu Rostock. Zeitschr. f. Ohrenheilk. Bd. 39, p. 145.
16. Lucae: Ueber cariöse und traumatische Labyrinthläsion mit besonderer Berücksichtigung der Schwindelerscheinungen und des Ausfalls des Weber'schen Versuches nebst einigen technischen Bemerkungen zur sog. Radicaloperation. Arch f. Ohrenheilk. Bd. 47, p. 85.
17. Habermann: Ueber Erkrankungen des Felsentheils und des Ohrlabyrinthes bei den acuten Mittelohrentzündungen. Arch. f. Ohrenheilk. Bd. 42, p. 128.
18. Körner: Die eitrigen Erkrankungen des Schläfenbeins p. 64.

19. Oesch: Was können wir ohne Schnecke hören? Basel 1898 bei Benno Schwabe.
20. Bezold: 6 weitere Fälle von Labyrinthnecrose mit Analyse des Hörvermögens. Verhandlungen d. 6. Versammlung d. d. otol. Gesellsch. 1897.
21. Barnick: Die tuberkulösen Erkrankungen des Gehörorgans. Klinische Vorträge aus dem Gebiete der Otologie etc. Bd. III, Heft 4. Jena 1899.
22. Habermann: Zur Kenntniss der Otitis interna. Zeitschr. f. Heilkunde Bd. 7, p. 27.
23. Jansen: Ueber eine häufige Art etc. Arch. f. Ohrenheilk. Bd. 45, Fall 153.
24. Jansen: Ueber Hirnsinusthrombose nach Mittelohreiterungen. Arch. f. Ohrenheilk, Bd. 36, p. 1, Fall 35.
25. Grunert u. Zeroni: Jahresbericht über die Thätigkeit der Kgl. Universitäts-Ohrenklinik zu Halle a. S. vom 1. April 1899 bis 31. März 1900. Arch. f. Ohrenheilk. Bd. 49, p. 177.
26. Steinbrügge: Pathologische Anatomie des Gehörorgans, p. 116. Berlin 1891.
27. Scheibe: Verhandl. der 6. Versammlung d. d. otol. Gesellsch 1897, p. 64.
28. Scheibe: Verhandlungen der 7. Versammlung d. d. otol. Gesellsch. Würzburg 1898, p. 127.
29. Heine: Zur Casuistik otitischer intracranieller Complicationen. Arch. f. Ohrenheilk. Bd 50, p. 252.
30. Dunn: Spontane Dehiscenz am oberen halbzirkelförmigen Canal. Zeitschr. f. Ohrenheilk. Bd. 28, p. 139.
31. Jansen: Verhandlungen d. d. otol. Gesellsch. auf der I. Versammlung, p. 102 und Zur Kenntniss etc.
32. Cyon: Gesammelte physiolog. Arbeiten. Berlin 1888, cit. nach Cohn (42).
33. O. Wolf: Panotitis bei Scarlatina u. Diphtherie. Zeitschr f. Ohrenheilk. Bd. 15, p. 78.
34 Max: Doppelseitige Necrose der Schnecke mit consecutiver Meningitis und letalem Ausgang. Wiener medic. Wochenschr. 1891, No. 48—51.
35. Bezold: Labyrinth-Necrose und Paralyse des Nervus facialis. Zeitschr. f. Ohrenheilk. Bd. XVI. Wiesbaden 1886, bei J. F. Bergmann.
36. v. Stein: Ueber Gleichgewichtsstörungen bei Ohrenleiden. Zeitschr. f. Ohrenheilk. Bd. 27, p. 114.
37. ref. Arch. f. Ohrenheilk. Bd. 43. p. 162.
38. Barnick: Jahresbericht von Prof. Habermann's Klinik für Ohren-, Nasen- u. Halskranke a. d. Univ. Graz f. d. Zeit vom 1. Oct. 1893 bis 30. Sept. 1894. Arch. f. Ohrenheilk. Bd. 38, p. 193.
39. Kreidl, A.: Beiträge zur Physiologie des Ohrlabyrinthes auf Grund von Versuchen an Taubstummen. Pflüger's Archiv Bd. 51.
40. Politzer: Ueber Läsion des Labyrinthes. Arch. f. Ohrenheilk. Bd. 2, p. 88.
41. Scheibe: 2 Fälle von Felsenbeinfractur. Verhandl. d. otol. Gesellsch. zu Dresden, p. 64.
42. Cohn: Ueber Nystagmus bei Ohraffectionen. Berl. klin. Wochenschr. 1891, p. 1051.

43. Schwartze: Stichverletzung des Ohres mit Ausfluss von Liquor cerebrospinalis. Schwere Hirnreizsymptome durch Hyperämie. Heilung. Arch. f. Ohrenheilk. Bd. 17, p. 117.
44. Hinsberg: Zur Therapie und Diagnose der otogenen Meningitis. Fall 1. Zeitschr. f. Ohrenheilk. Bd. 38, p, 131.
45. Brieger: Zur Pathologie der otogenen Meningitis. Verhandl. d. otol. Gesellsch. a. d. VIII. Versammlung z. Hamburg 1899, p. 71 ff.
46. Jansen: Zur Meningitis serosa nach Mittelohrentzündungen. Vortrag, geh. a. d. internat. Congress zu Moskau, ref. Arch. f. Ohrenheilk. Bd. 45, p. 319.
47. cf. Körner: Otitische Erkrankungen des Hirns. II. Aufl., p. 35.
48. Krischke: Ein Beitrag zur Lehre von den tödtlichen Ohrerkrankungen. I.-D. Breslau 1901.
49. Gradenigo: Ueber otitische Meningitis. Bericht über die VI. Versamml. d. ital. Gesellsch. f. Lar., Otol. u. Rhinol. z. Rom, ref. Zeitschr. f. Ohrenheilk. Bd. 37, p. 77.
50. Okada: Diagnose und Chirurgie des otogenen Kleinhirnabscesses. Jena 1900.
51. Stacke: Die operative Freilegung der Mittelohrräume. Tübingen 1897.
52. Manasse u. Wintermantel: Bericht über 77 Radicaloperationen. Zeitschr. f. Ohrenheilk. Bd. 33, p. 17.
53. Grunert: Anatomische und klinische Beiträge zur Lehre von den intracraniellen Complicationen der Otitis. Münch. med. Wochenschr. 1897, 49 u. 50.
54. Muck: Beiträge zur Kenntniss der otitischen Erkrankungen des Hirns, der Hirnhäute und der Blutleiter. Zeitschr. f. Ohrenheilk. Bd. 35, p. 218.
55. Körner: Untersuchungen über einige topographische Verhältnisse am Schläfenbein. Zeitschr. f. Ohrenheilk. Bd. 22, p. 189 und
Körner: Das Fortschreiten von Krankheiten der Paukenhöhle durch den carotischen Canal in die Schädelhöhle. Zeitschr. f. Ohrenheilk. Bd. 23, p. 230.
56. Gruber: Bemerkungen über den Canalis caroticus mit Bezug auf practische Ohrenheilkunde. Monatschr. f. Ohrenheilk. 1897, No. 1.
57. Jansen: Referat über die Operationsmethoden bei den verschiedenen otitischen Gehirncomplicationen. Verhandl. d. d. otol. Gesellsch. zu Jena 1895, p. 104 ff.
58. Brieger: Ueber die operative Behandlung chronischer Mittelohreiterungen. Breslauer Statistik Bd. XX, Heft 1.
59. Manasse: Demonstration von Präparaten pathologischer Acustici. Naturforscher-Versamml., München 1899, ref. Zeitschr. f. Ohrenheilk. Bd. 36.
60. Jansen: „Operationen am Labyrinth", in Blau's Encyclopädie der Ohrenheilkunde.
61. Lucae: Statistischer Beitrag zur operativen Eröffnung des Proc. mastoideus, resp. zur Radicaloperation der Otitis media purulenta chronica. Archiv f. Ohrenheilk. Bd. 47, p. 185.

Fig. 1.

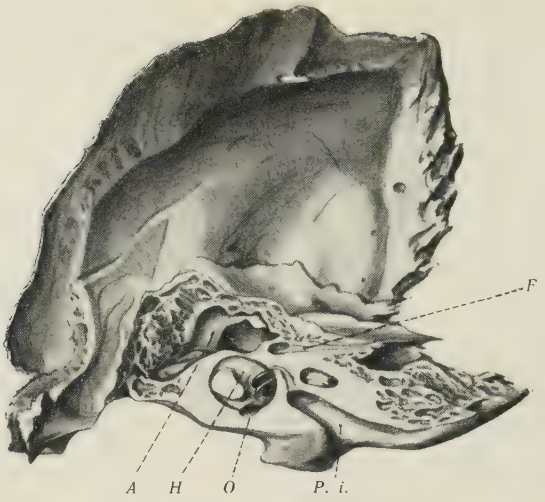

Horizontalschnitt durch ein menschliches Felsenbein.

P. i. = Porus acusticus internus.
F = Facialiscanal.
H = Horizontaler Bogengang.
A = Antrum.
O = Fenestra ovalis.

Fig. 2.

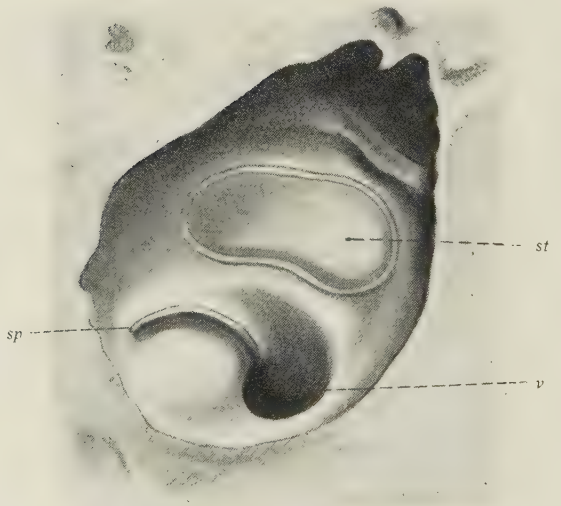

Sagittalschnitt durch den Vorhof. Ansicht der lateralen Vestibularwand.

st = Vorhoffenster mit der Stapesplatte.
sp = Anfangsteil der Lamina spiralis oss. et membran. an der unteren Vestibularwand.
v = Eingangsöffnung in die Scala vestibuli der Schnecke.

Copie nach *Politzer:* Lehrbuch der Ohrenheilkunde. 4. Aufl. Fig. 303.

Fig. 3.

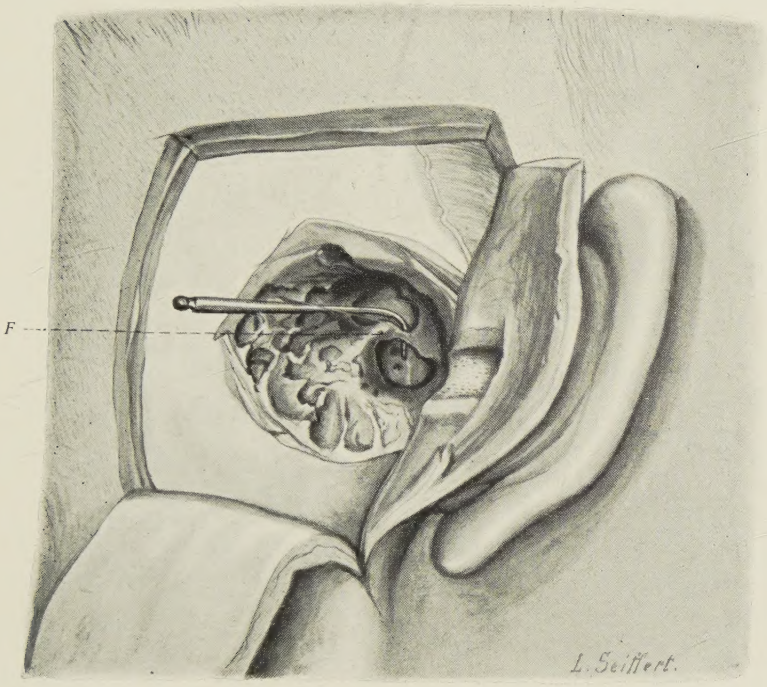

Abbildung eines Präparates, an dem nach Ausführung der Radicaloperation die Freilegung des Vestibulums und der unteren Schneckenwindung vorgenommen wurde.

Der Vorhof ist lateralwärts nur noch durch die dünne Knochenbrücke *F*, in der der Facialis verläuft, begrenzt. In der Figur ist eine Sonde unter dieser Brücke hindurchgeführt, ihre Spitze erscheint in der durch Erweiterung der Fenestra ovalis entstandenen Öffnung. Unterhalb der Sondenspitze ist das Lumen der eröffneten unteren Schneckenwindung sichtbar.

VERLAG VON J. F. BERGMANN, WIESBADEN.